



Ortopedik acillerde radyolojik incelemeler

Radiologic examinations in orthopedic emergencies

Erden Kılıç,¹ Erdem Çevik,² Kenan Soylu³

¹Özel Çankaya Doruk Hastanesi, Ortopedi ve Travmatoloji Kliniği, Ankara

²Gülhane Askeri Tıp Fakültesi, Acil Tıp Anabilim Dalı, Ankara

³Gülhane Askeri Tıp Fakültesi, Radyoloji Anabilim Dalı, Ankara

Travma özellikle gelişmiş ülkelerde önde gelen ölüm nedenlerinden biridir. Travma sonrasında acil servise başvuran hastalardan sağlıklı öykü almak her zaman mümkün olmaz. Bu durumda fizik muayene ve görüntüleme yöntemleri daha fazla önem kazanmaktadır. Acile başvuran hastalarda başarılı tedavi için gerekli sürenin kısıtlılığı nedeniyle tanıya erken ulaşılması önemlidir. Bu amaca ulaşmada doğru görüntülemenin önemli rolü vardır. Son 30 yılda görüntüleme tekniklerindeki gelişmeler, acil hastalara yaklaşımı da değiştirmiştir. Ultrasonografi ve bilgisayarlı tomografinin kullanıma girmesiyle birlikte acil servislerdeki çoklu yaralanması olan hastaların yaralanma şekilleri daha güvenli şekilde tanımlanmaya başlamıştır. Bununla birlikte, standart radyografiler, özellikle kırıkların değerlendirilmesinde halen en yaygın kullanılan yöntemdir. Travma hastalarında, akciğer, pelvis ve servikal grafiler rutin olarak alınmalıdır. Son yıllarda kompleks kırıkların değerlendirilmesinde ve cerrahi planlamasında bilgisayarlı tomografi daha çok kullanılmaya başlanmıştır. Ultrasonografi ve manyetik rezonans, yumuşak dokuların görüntülenmesini sağlayan ek yöntemlerdir.

Anahtar sözcükler: Bilgisayarlı tomografi; standart radyografi; manyetik rezonans görüntüleme; ortopedik aciller; ultrasonografi.

Trauma is one of the leading causes of death particularly in developed countries. In most of the cases, it is not possible to retrieve the accurate history of trauma from the patient admitted to the emergency unit. In this case, physical examination and imaging techniques become more valuable. Diagnosis in the emergency setting should be established without any delay, as limited time may be available for a successful treatment. This further emphasizes the role of imaging. Improvement of imaging techniques in the past 30 years has considerably changed the approach to the patients in the emergency setting. Use of ultrasonography and computed tomography has allowed safer description of the injury patterns in the multitrauma patients. However, plain radiography is still the most common imaging method in most trauma cases particularly for assessment of fractures. Thoracic, pelvic and cervical radiographs should be routinely obtained in trauma patients. In recent years, computed tomography has been used wider for the assessment of complex fractures and surgical planning. Ultrasonography and magnetic resonance imaging are additional methods which allow imaging of soft tissues.

Key words: Computed tomography; plain radiography; magnetic resonance imaging; orthopedic emergencies; ultrasonography.

Travma özellikle gelişmiş ülkelerde önde gelen ölüm nedenlerinden biridir.^[1] Amerika Birleşik Devletleri'nde kaza sonucu yaralanmalar 15-59 yaş arası yetişkinlerde görülen en sık ölüm nedenidir.^[2,3] Ülkemizde ise trafik kazaları tüm ölümlerin %2'sini oluşturmaktadır.^[4] Ölümcül olmayan yaralanmaların çoğunluğu da kas iskelet sistemini etkilemektedir.^[5] Kazalara bağlı ölüm ve sakatlıkların azaltılması için hastane öncesinde verilen ilk yardım sağlık hizmet-

lerinin güçlendirilmesi; bununla birlikte hastane acil servislerinde her türlü acil girişimin en kısa sürede yapılabilecek şekilde uzman personel, tıbbi cihaz ve malzemeler açısından hazır hale getirilmesi ve organize edilmesi gerekir.

Travma sonrasında acil servise başvuran hastalardan sağlıklı öykü almak her zaman mümkün olmaz. Bu durumda fizik muayene ve görüntüleme yöntemleri daha fazla önem kazanmaktadır. Acile başvuran

hastalarda uygulanacak tedavinin başarılı olabilmesi için erken tanı konulması önemlidir. Bu amaca ulaşmada görüntüleme önemli bir role sahiptir. Son 30 yılda görüntüleme tekniklerindeki gelişmeler, acil hastalara yaklaşımı da değiştirmiştir. Dijital radyografi ile birlikte grafilerin basılma ve dolayısıyla tedaviye başlama süresi ciddi oranda kısalmıştır.^[6] Ultrasonografi (USG) ve bilgisayarlı tomografinin (BT) kullanıma girmesiyle birlikte acile başvuran travma hastalarındaki yaralanmalar daha güvenli şekilde tanımlanmaya başlamıştır. Böylece ilk değerlendirmelerde gözden kaçabilecek yaşamı tehdit eden yaralanmalar daha kısa sürede tespit edilmeye başlamış ve tanı koymak amacıyla uygulanan bazı cerrahi girişimlerden kaçınmak mümkün olmuştur.^[7]

GÖRÜNTÜLEME YÖNTEMLERİ

1895 yılında ilk defa Roentgen tarafından tanımlanan radyografiler, günümüzde özellikle kırıkların değerlendirilmesinde kullanılan en önemli görüntüleme yöntemi olmuştur. Son yıllarda kompleks kırıkların değerlendirilmesinde ve cerrahi planlamasında BT daha çok kullanılmaya başlanmıştır. Ultrasonografi ve manyetik rezonans (MR) yumuşak dokuların görüntülenmesini sağlayan ek tanı yöntemleridir.

Radyografi

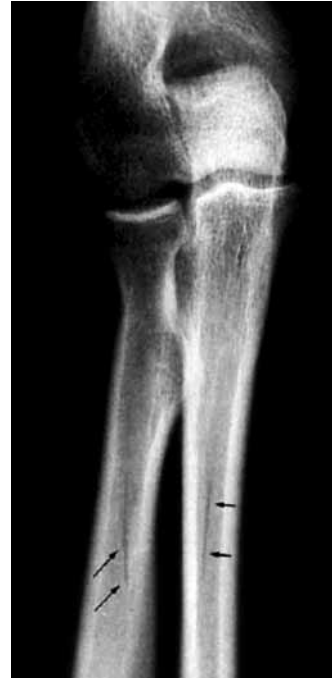Radyografi tüm acil servislerde bulunan, kolay ulaşılabilen, tekrarlanabilen ve yaşam bulguları sabit olmayan hastalarda bile kullanılabilen bir görüntüleme yöntemidir.

Radyografi değerlendirilirken bazı temel ilkeler göz önünde bulundurulmalıdır. Radyografideki patolojiyi değerlendirmeden önce radyografinin uygunluğuna bakılmalıdır. Öncelikle görüntü kalitesi düşük radyografiler kabul edilmemelidir, zira bazı patolojilerin gözden kaçma olasılığı yüksektir. Pratikte radyografi ile görüntülenen kemiğin trabeküler yapısının izlenmesi dozun uygunluğunu işaret eden bir gösterge olarak kabul edilir. Özellikle ekstremiteler yaralanmalarında iki yönlü grafiler alınmalıdır. Bu yaklaşımla var olan patolojilerin belirlenme olasılığı artar ve bazı patolojilerin daha iyi anlaşılması mümkün olur. Standart dışı çekilmiş radyografiler ile tanı koymaya çalışılmamalıdır. Acil servislerde yaralanma ihtimali olan iki komşu eklemin uygun pozisyon verilmeden çekilmesi sık karşılaşılan bir durumdur. Bununla birlikte kırık şüphesi olan kemiğin proksimal ve distalindeki eklemlerin görüntülenmesi önemlidir. Bir radyografide patolojiyi tanımlayabilmek için anatomiye hakim olunması gerekmektedir. Standart dışı radyografilerde anatomik yapıların seçilmesi ve patolojik durumun tanımlanması mümkün olmayabilir. Bunun dışında

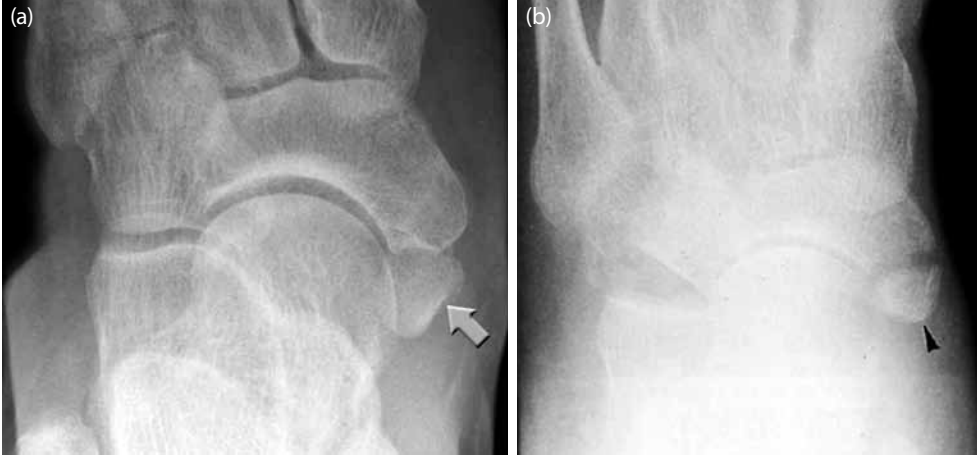bazı patolojilerde iki yönlü grafiler de yeterli olmayabilir, üçüncü bir görüntüleme gerekebilir. El bileğinde skafoid kırığı buna bir örnektir. Ayrıca bazı el bileği ve omurga yaralanmalarını saptayabilmek için oblik görüntüler alınması gerekebilir.

Hekim, her türlü radyografiyi yorumlarken hasta ve ekstremitenin pozisyonunun doğruluğundan emin olmalıdır. Özellikle hava-sıvı seviyesinin önemli olduğu durumlarda X-ışınlarının yatay kullanıldığı radyografiler tercih edilmelidir. Örneğin dizdeki efüzyon veya hemartrozu, hastanın sırtüstü pozisyonda olduğu diz ekstansiyonda iken alınan diz yan radyografisinde görmek mümkün olabilir.

Bazen radyografilerdeki normal görüntüler yanlış yorumlanabilir. Bu durumda radyografik bulgu mutlaka fizik muayene ile doğrulanmalıdır. Şüphede kalınan olgularda karşı taraf grafileri alınarak karşılaştırılmalıdır. Çoğunlukla uzun kemiklerdeki besleyici arterler kırık görüntüsü verebilir, ancak arterin oluşturduğu radyolüsent hat çoğunlukla obliktir ve tek bir kortekste izlenir (Şekil 1). Sesamoid kemikler de bazen kopma kırığı gibi görünebilir. Sesamoid kemiklerin tüm çevresi yuvarlak, düzgün konturlu ve sklerotiktir. Yakın zamanda oluşmuş bir kopma kırığında ise en azından bir kenar düzensizdir, ayrıca parçanın ayrıldığı kemiğin kenarında da düzensizlik görülebilir (Şekil 2). Çocuklarda büyüme plakları kırığa benzer



Şekil 1. Önkol kemiklerinde kırık izlenimi veren besleyici arter.



Şekil 2. (a) Aksesuar naviküler. **(b)** Naviküler kemik kırığı. Aksesuar kemiğin naviküler kemik ile karşılıklı yüzeyleri daha düzgün görünmekte ve kemik köşelerinde yuvarlaklık izlenmektedir. Kırıkta ise yüzeyler dişlenmiş görünümündedir ve köşelerde daha sert açılanma izlenir.

görüntüler verebilir ve kemikleşmesi tamamlanmamış kemiklerde tanı koymak güç olabilir. Bu nedenle kemik büyümesi tamamlanmamış çocuklarda sağlam taraf da görüntülenmelidir. Ayrıca çocuk radyografilerini değerlendirirken tüm yapıların kemikleşme sırasının da bilinmesi önemlidir.

Ultrasonografi

Acil serviste USG özellikle karın içi yaralanmalarda batın içi serbest sıvının araştırılmasında ve solid organ yaralanmasının değerlendirilmesinde kullanılmaktadır. Bunun dışında yumuşak doku yaralanmalarında, özellikle kas tendon yaralanmalarında fizik muayene bulgularının tanı koymak için yetersiz kaldığı durumlarda USG destekleyici olabilmektedir. Ayrıca kemik kırıklarının değerlendirilmesi, yabancı cisim tespiti ve hemotoraks, pnömotoraks, perikardiyal tamponad ve damarların görüntülenmesi için de USG kullanılmaktadır.^[8] Yabancı cisim değerlendirilmesinde ise özellikle radyopak olmayan maddelerin değerlendirilmesinde konvansiyonel yöntemlerden üstündür. Ultrasonografinin başlıca avantajları kolay ulaşılabilir ve taşınabilir olması nedeniyle hasta başında uygulanabilmesi, maliyetinin düşük olması, X-ışını kullanmaması ve fonksiyonel hareketli görüntüler sağlayabilmesidir. Yapan kişiye bağımlı olması, öğrenme eğrisinin uzun olması, hasta uyumu gerektirmesi ve alınan görüntünün sınırlı olması ise dezavantajları arasında sayılabilir.

Bilgisayarlı Tomografi

Bilgisayarlı tomografinin acil serviste özellikle travma olgularında kullanılmasını sağlayan en önemli özelliği, tek bir inceleme ile tüm vücudun görüntülenebilmesidir. Yüksek dozda X-ışını ve kontrast madde verilmesi kullanımını sınırlamaktadır. Çok sayı-

da dedektörü olan BT cihazları sayesinde görüntüleme saniyeler içinde yapılabilir hale gelmiş ve özel yazılımlar ile üç boyutlu görüntülerin kısa süre içinde izlenebilmesi sağlanmıştır. Bu özellikleri nedeniyle ve hastanın taşınması sırasında kaybedilen süreler düşünülerek bazı acil servislerin travma odalarına çok dedektörlü BT cihazları yerleştirilmiştir. Bilgisayarlı tomografi; yüz kemikleri, pelvis ve kalkaneus gibi kompleks anatomiye sahip kemik yapıların ya da kompleks kırıklarda tüm parçaların net olarak görüntülenmesini sağlar. Bunun yanında metalik artefakt oluşumunun az olması nedeniyle cerrahi tespit sonrasında redüksiyonun değerlendirilmesi amacıyla da kullanılabilir.

Manyetik Rezonans Görüntüleme

Acil serviste MR görüntülemenin başlıca endikasyonu beyin ve omurilik yaralanmalarıdır. Yumuşak dokuyu görüntülemeye bilinen üstünlüğüne karşın ekstremitelerde yaralanmalarında acil MR görüntülemenin pratikte kullanımı yoktur.

HASTAYA YAKLAŞIM

Çoklu-Travmalı Hastaya Yaklaşım

Travmalı hastalarda bilinç değişiklikleri ya da bilinç kaybı nedeniyle sağlıklı öykü alınamayabilir. Bu hastalarda klinik muayene, yaralanmaları belirlemek açısından her zaman güvenilir değildir, dolayısıyla hastaya yaklaşım daha çok yaralanma mekanizmasına göre sistematik yapılmalıdır. İlk muayenede hastanın hava yolu, solunumu ve dolaşımı değerlendirilir. Bunlar sağlandıktan sonra gerekli laboratuvar incelemeleri ve görüntüleme yöntemleri için istek yapılır. İleri yaşam desteği kurallarına göre yüksek enerjili

yaralanması olan ve bilinç kaybı gelişmiş hastalarda yeniden canlandırma odasında yapılması önerilen görüntülemeler şunlardır:

1- *Ön-arka akciğer radyografisi*: Tansiyon pnömotoraks, hemotoraks gibi ölümcül yaralanmaları belirlemek amacıyla yapılır.

2- *Ön-arka pelvis radyografisi*: Ciddi kanamalara neden olan pelvis kırığını erken saptamak amacıyla alınır.

3- *Yan servikal radyografi*: Boyun omurgasında ciddi yaralanmaları belirlemek amacıyla alınır. Bu aşamada kötü bir radyografiyi tekrarlamak için vakit kaybedilmemelidir. Radyografinin duyarlılığı düşük olduğu için BT ile kırık olmadığı doğrulanana dek kırık varmış gibi hareket edilmesi önerilir. Bazı yazarlar BT ile saptanmış omurga kırıklarının %23-57'sinin radyografi ile görüntülenememesi nedeniyle özellikle omurga yaralanmasından şüphelenilen olgularda BT görüntüleme yapılmasını önermişlerdir.^[9,10]

4- *Travmaya odaklanmış abdominal ultrasonografi (FAST)*: Karın içi yaralanmaları saptamak amacıyla batında serbest sıvı ve perikardiyal sıvı varlığı araştırılır. Bu dört görüntülemeden sonra yaşamsal bulguları stabil olan hastalarda BT görüntüleme yapılabilir.

Yaşamı tehdit eden yaralanması olmayan hastalarda ekstremite ve diğer organların incelemesine geçilebilir. Yazının içeriğinde tüm kırıkların görüntülenmesi ile ilgili ayrıntılara inmek mümkün olmadığından genel yaklaşımla birlikte radyografik değerlendirmede bölgeye özel bazı ipuçları sunulacak ve acil serviste sık görülen önemli yaralanmalar üzerinde durulacaktır.

Omurga ve Pelvis

Servikal omurga

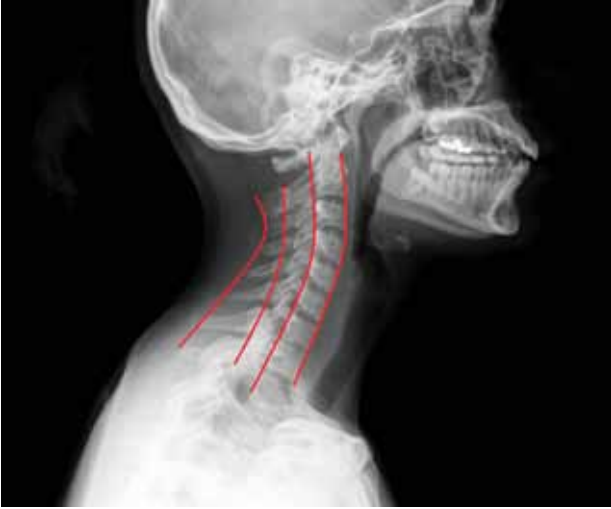Servikal omurga yaralanmaları %40 oranıyla en sık nörolojik kusura yol açan yaralanmalardır ve en sık alt servikal omurgalar etkilenir.^[11] Radyografik olarak değerlendirilmesi gereken hastaları belirlemek için çalışmalar sonucunda bazı kurallar oluşturulmuştur. Bunlardan biri NEXUS (National Emergency X-ray Utilization Study) yani Ulusal Acil Röntgen Kullanımı Çalışmasıdır.^[12] Bu çalışmaya göre servikal omurga kırığını dışlamak için beş kural kullanılır: (i) Servikal orta hatta hassasiyet olmaması; (ii) zehirlenme belirtisi olmaması; (iii) normal düzeyde uyanıklık olması; (iv) fokal nörolojik kusur olmaması; (v) hastanın dikkatini verdiği aşırı ağırlı bir yaralanma olmamasıdır. Bunlardan hiçbiri olmayan hastada servikal kırık olmadığı öngörülebilir (%99.6 duyarlılık, %99.9 negatif tahmini değer).^[13] Daha sonra geliştirilmiş olan Kanada Servikal Omurga Klinik

Tahmin Kuralı Çalışmasında ise üç kural oluşturulmuştur.^[14] (i) Yüksek risk kriteri olmaması (yaş >65, tehlikeli mekanizma, ekstremiteelerde parestezi); (ii) beş düşük risk kriteri olması (basit arkadan çarpmalı kaza, acilde oturur pozisyonda olma, kazadan sonra yürüebilme, geç başlayan boyun ağrısı, servikal orta hatta ağrı olmaması); (iii) hastanın boynunu her iki tarafa en az 45 derece döndürebilmesi. Bu kuralların negatif tahmin değerinin (NPV; Negative predictive value) NEXUS'a göre daha yüksek olduğu gösterilmiştir.^[15] Radyografinin servikal omurga kırıklarını belirlemedeki başarısı %38 ile %65 arasındadır. Bu nedenle servikal omurga kırıklarında %100'e yakın duyarlılık sağlayan BT'nin kullanılması önerilmiştir.^[16] Fokal nörolojik belirtisi, spinal kord veya disk yaralanma belirtisi ya da cerrahi öncesi spinal kordun değerlendirilmesi gereken hastalarda MR çekilebilir. Servikal travma ile başvuran, standart grafileri ve BT görüntüleri negatif olan hastalarda akut servikal yaralanmanın dışlanabilmesi için servikal MR çekilmesi gerekebilir. Muchow ve ark.^[17] yakın zamanda yaptıkları meta-analizde servikal travmalı hastaların değerlendirilmesinde MR'nin duyarlılığı %97.2, seçiciliği %98.5, NPV'si %100, pozitif tahmin değeri (PPV-positive predictive value) %94.2 olarak saptanmış ve radyografileri ve BT'si negatif olan hastaların %20.9'unda MR görüntülenmenin anormal olduğuna dikkat çekilmiştir.

Servikal omurga yaralanması şüphesi olan hastada ön-arka, yan ve ağız-açık odontoid grafileri alınır. Yüksek riskli hastalarda çekimlerin hekim eşliğinde yapılması önerilir. Ön-arka grafide spinöz çıkıntıların düz bir çizgi oluşturması ve omurga gövdesi kenarlarını birleştiren çizgilerin paralel olması beklenir. Yan grafide çizilen dört ana çizgide (i) omurga gövdesi ön kenarlarını, (ii) arka kenarlarını, (iii) spinöz çıkıntıların laminaya bağlandığı noktaları ve (iv) spinöz çıkıntıların uçlarını birleştiren çizgilerde kırılma olmamasına dikkat edilmelidir (Şekil 3). Yan grafide odontoid çıkıntısı C1 ön arkından 3 mm'den daha uzakta olmamalıdır. Ağız açık radyografide ise atlas ve aksisin yan sınırlarının aynı çizgide olması, odontoid çıkıntısının sağlam ve her iki taraftan eşit uzaklıkta olması gerekir (Şekil 4).

Torakolomber omurga

Bu bölgedeki kırıklar genellikle çok şiddetli travmalar sonucunda oluşur. Üst torasik omurga, göğüs kafesi ile çevrilmiş olması nedeniyle daha sağlam bir yapıya sahiptir. Ancak spinal kanalın darlığı nedeniyle bu bölge kırıklarında %63 oranında nörolojik hasar görülür.^[19] Değerlendirmede ön-arka ve yan grafileri alınır. Yan grafilerde omurga gövdelerinin ön ve arka kenarlarının eşit yükseklikte olması beklenir.

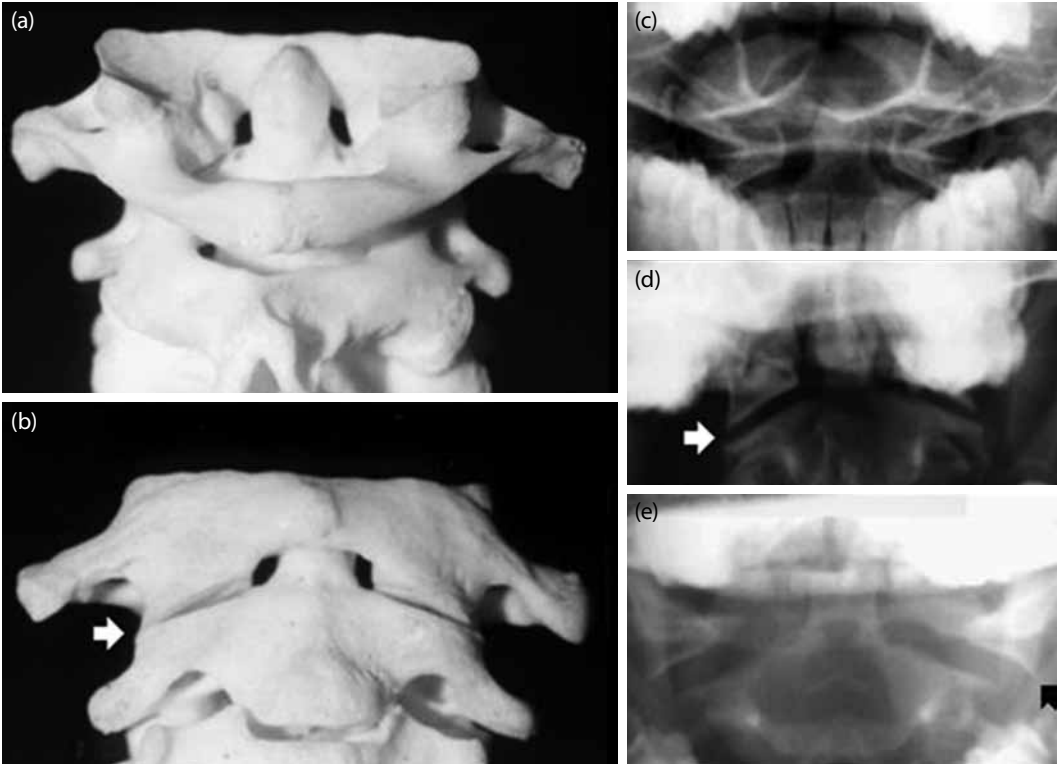


Şekil 3. Servikal radyografide dört ana çizgi.

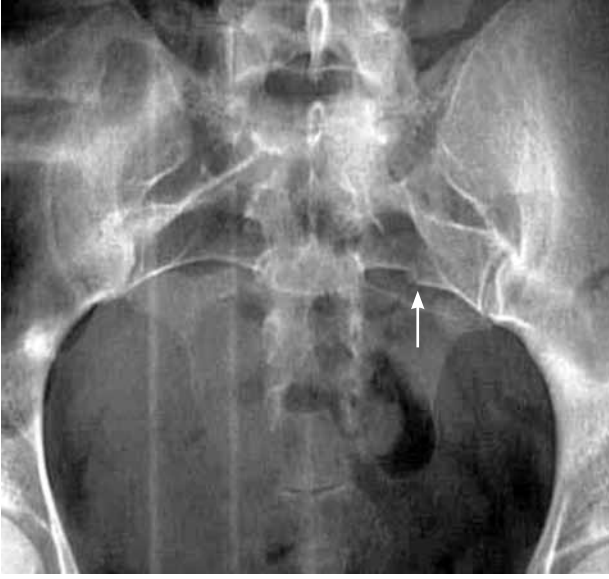Kompresyon kırıklarında ön tarafta çökme görülebilir. Omurga gövdelerinin arka yüzeyi normalde hafif içbükeydir. Özellikle parçaları arkaya doğru hareketlenen kırıklarda bu içbükeylik bozulur. Ön-arka grafilerde lomber omurga pediküllerinde normalde aşağıya doğru hafif genişleme görülür. Aşırı genişleme olması gövde kırığını düşündürür.

Pelvis

Pelvis ön-arka grafisi, travma ile gelen her hastaya akciğer ön-arka ve servikal yan grafiyle birlikte ilk yapılması gereken görüntülemelerdendir. Ön-arka grafide sakrum, iliak kanatlar ve pubik kemikler arasında kalan büyük halka ile pubik ve iskiyal kemikler arasında kalan iki küçük obturator halkanın devamlılığı değerlendirilmelidir. Bunun dışında sakroiliyak eklemlerin genişliği ve simetrikliğine dikkat edilmelidir. Sakrum kırıkları radyografide sakral foramenleri temsil eden arkuat çizgilerin simetrisinin ve devamlılığının bozulması ile belirlenebilir (Şekil 5). Pelvik halka kırığından şüpheleniliyorsa inlet grafi (Tüp 45 derece kaudale çevrilir) ve outlet grafi (Tüp 45 derece kraniale çevrilir) alınır. Inlet grafi hemipelvisin ön-arka düzlemdeki ayrılmasını ve rotasyonunu, outlet grafi de dikey ayrılmayı gösterir. Özellikle ilioppektineal çizginin siyatik çentik ve sakruma doğru uzantısına dikkat edilmelidir. Bu çizgi pelvisin posteriyor kırıklarında bozulur. Asetabulum kırığından şüpheleniliyorsa ön-arka kalça grafisi yanında Judet grafileri alınabilir. İç oblik (obturator) grafide hasta sırtüstü pozisyonda sağlam kalçası üzerine 45 derece açıyla döner, eksternal oblik (iliyak) grafide ise kırık şüphesi olan kalçası üzerine 45 derece açıyla döner. Obturator grafide



Şekil 4. (a) Odontoidin ve aksisin yan kütlelerinin (b) atlas ile normal ilişkisini gösteren modeller. (c) Ağız açık radyografide odontoidin normal görünümü, (d) normalde atlasın yan kütleleri ile aksisin gövdesi aynı hizadadır, (e) aksis kırığında yan kütlelerde dışa açılma görülür.



Şekil 5. Sakrum kırığında ön-arka radyografide arkuat çizgisinde kırılma görülür (ok).

ön kolon ve asetabulum arka kenarı, iliyak grafide ise arka kolon esatubulum ön duvarı ve tüm iliyak kanat görülür. Eklem yüzeyinin değerlendirilmesi gereken kırıklarda BT alınabilir. Özellikle travma olgularında beraberinde torasik veya abdominal içeriğin de incelenmesi BT'nin sağladığı avantajlardan biridir. Yeni nesil BT cihazları ile kısa sürede geniş bir alanın taranması ve üç boyutlu görüntülerin alınması mümkündür.

Üst Ekstremité

Klavikula

Kırıklar en sık klavikulanın orta $\frac{1}{3}$ 'ünde görülür. Normal bir ön-arka radyografi kırığın tanısı için yeterlidir. Normal bir radyografide, klavikula alt yüzeyinin akromiyon ile aynı düzlemde olması gerekir. İçte yakın kırıklarda 45 derece yukarı yönlendirilmiş radyografi kırık uçlarının ön-arka plandaki ilişkisini daha iyi ortaya koyabilir. Dıştaki kırıklarda ağırlık ile stres grafilerinin çekilmesi kırığın tipini ortaya koymak açısından yararlı olacaktır. Akromiyoklaviküler eklem yaralanmalarında da sınıflandırma açısından ağırlık ile ön-arka stres radyografi alınması gerekir. Karşılaştırmalı grafilerde akromiyoklaviküler eklem boşluğu ve klavikulanın korakoide uzaklığının 5 mm'den fazla olması bağ yaralanmasını düşündürür. Sternoklaviküler eklem çıkığına ise akciğer radyografisinde klavikula iç uçları farklı seviyede görülebilir, ön-arka düzlemde çıkıklar için 40 derece sefalik açıda (Rockwood) radyografi alınabilir. Sternoklaviküler eklem arkaya çıkığı, arkasındaki trakea ve nörovas-

küler yapılara zarar verme ihtimali nedeniyle hayatı tehdit eden bir durumdur. Arkaya çıkığı en iyi değerlendirme yöntemi aynı zamanda komşu yapılar ve akciğerin de değerlendirilmesini sağlayan BT'dir. Kapalı redüksiyon açısından ortopedistin değerlendirmesi, gerek duyulursa ameliyathane şartlarında açık redüksiyon yapılması önerilmektedir.^[20]

Omuz

Omuz eklemi yaralanmalarında ön-arka radyografi dışında gerçek ön-arka (glenoide tanjansiyel) ve glenoide dik açıda alınan transskapular Y grafi kullanılır. Hastanın kolunu 60 derece abduksiyona getirerek alınan aksiller radyografi ise travmalı hastada ağırlı olması nedeniyle çok tercih edilmez. Omuz çıkıklarının tanısında gerçek ön-arka ve Y radyografiler yeterli olur. Radyografilerde çıkığa ikincil yaralanmalar da görülebilir. Öne omuz çıkığında ezilmeye bağlı humerus başının arka-yanında Hill-Sachs lezyonu izlenebilir. Bunun dışında tüberkulum minus veya majus kırığı da olabilir. Ön-arka radyografide çıkık sırasında oluşmuş bir kemik Bankart lezyonu ya da eşdeğer yaralanma olarak kabul edilen kemik HAGL (glenohumeral bağların humerustan kopması) lezyonu da saptanabilir.

Humerus

Humerus üst uç kırıkları özellikle osteoporotik yaşlılarda sık görülür. Gençlerde ise çoğunlukla ciddi travma sonucunda oluşur. Kırık parça sayısına dayanan Neer sınıflandırması yaygın olarak kullanılır. Ayrılmamış veya impakte cerrahi boyun kırıkları en sık görülen kırıklardır. Çok parçalı kırıklarda cerrahi planlanıyorsa BT parçaların yönelimini saptamak açısından yararlı olur. Eklem yüzeyinin etkilenip etkilenmediği de saptanabilir. Üst uç kırıklarında subskapularis kası tüberkulum minusu içe ve öne doğru çekerken, supraspinatus, teres minör ve infraspinatus tüberkulum majusu yukarı ve arkaya doğru çeker. Humerus gövdesi pektoralis majör kasının etkisiyle içe doğru çekilir. Gövde kırıklarında kırık hattı rotator manşet ile pektoralis majör arasında ise proksimal parçada abduksiyon ve rotasyon, pektoralis majör ile deltoid arasında ise öne ve içe kayma, deltoid yapışma yerinin altında ise abduksiyon görülür.

Skapula: Skapula kırıkları genellikle yüksek enerjiyle ve doğrudan gelen travma ile oluşur. Bu nedenle olguların %80'inde kafa, göğüs duvarı, omuz eklemi, akciğer yaralanmaları eşlik eder. Skapula kırıkları omuz ön-arka veya akciğer ön-arka radyografide görülebilir. Birinci sırada skapula gövdesi, ikinci sırada glenoid kırıkları oluşur. Glenoid kırığı şüphesinde BT alınması gerekir.

Glenoid eklem yüzeyini ilgilendiren kırıklarda 2-3 mm'den fazla ayrılma ve 45 dereceden fazla açılma cerrahi tedavi gerektirir. Humerus başının yukarı çıkması sırasında veya kolda ani kasılma (nöbet veya elektrik çarpması) sonucunda korakoid çıkıntının kopma kırığı oluşabilir.

Dirsek

Standart olarak el supinasyonda ve dirsek ekstansiyonda iken ön-arka ve 90 derece fleksiyonda iken yan grafi alınır. Yan grafide humerus ön çizgisi kapitellumun orta $\frac{1}{3}$ 'ünden geçer, daha önde olması suprakondiler kırığı düşündürür. Radius proksimalini ikiye bölerek çizilen radiokapitellar çizginin ise kapitellumun orta $\frac{1}{5}$ 'inden geçmesi beklenir, geçmemesi radius başı çıkığına düşündürür (örneğin; Monteggia kırığı). Normal yan grafide her iki çizgi kapitellumun orta $\frac{1}{3}$ 'ünde kesişir (Şekil 6). Çok parçalı radius başı kırıklarına kapitellum kırığı eşlik edebilir, kapitellum parçası radial parçalardan farklı olarak yan grafide daha proksimalde görülür.

Olekranon kırıkları yaşlılarda sıklıkla transvers olarak seyrederek ve troklear oluktan geçer. Kırıklı çıkıklarda daha çok orta ve proksimal kısım etkilenir. Dolaylı gelen travma sonucu kopma kırığı oluşabilir. Koronoid kırıkları ise daha çok arkaya dirsek çıkığıyla birlikte görülür. Yan grafide önde üçgen şekilli serbest bir parça izlenir. Sınıflandırma için redüksiyon sonrası radyografiler kullanılmalıdır.

Distal humerus kırıkları eklem hasarına göre sınıflandırılmaktadır (AO: eklem dışı, kısmi eklem içi ve

tam eklem içi T veya Y şeklinde kırıklar). Yetişkinlerde distal humerus kırıklarının çoğu eklem içi kırıklardır, bu nedenle eklem patolojileri tedavinin planlanması açısından önemlidir. Karar verilemeyen zor olguların BT ile değerlendirilmesi önerilir.

Radius ve ulna gövde kırıkları

En sık olarak her iki kemik gövdesinin orta kısmında kırık görülür. Bu kemiklerin proksimal ve distal bağlantıları yanında aralarında kalın bir interosseöz membran olması nedeniyle birinin kırığına, diğerinin çıkığı eşlik edebilir (Monteggia ve Galeazzi kırıkları). Bu nedenle önkol grafilerinde dirsek ve el bileği eklemi mutlaka dahil edilmelidir.

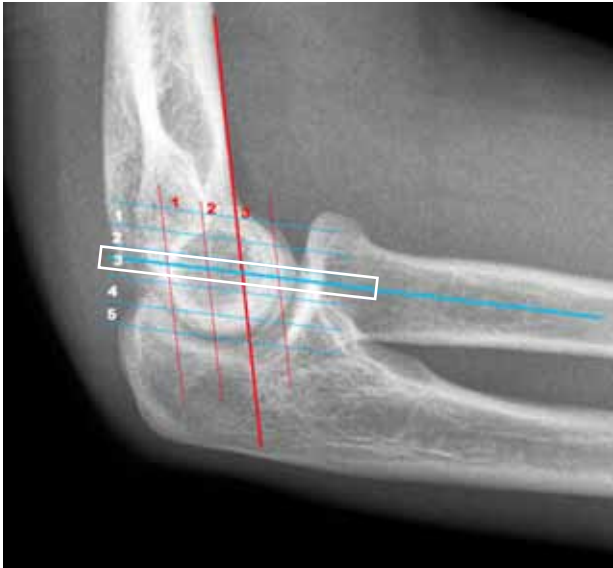
El ve el bileği

Standart olarak nötral pozisyonda ön-arka ve yan grafi alınır. İki sıra karpal kemikler üç paralel çizgi oluşturur (Şekil 7). Birinci çizgi skafoid, lunatum ve trikuetrumun proksimal eklem çizgisidir, diğer iki çizgi distale doğru midkarpal eklemlerin oluşturduğu çizgilerdir. Tüm karpal eklemlerin 2 mm veya daha az olması gerekir, 4 mm'den geniş eklem aralığı kesinlikle bir patolojiye işaret eder.

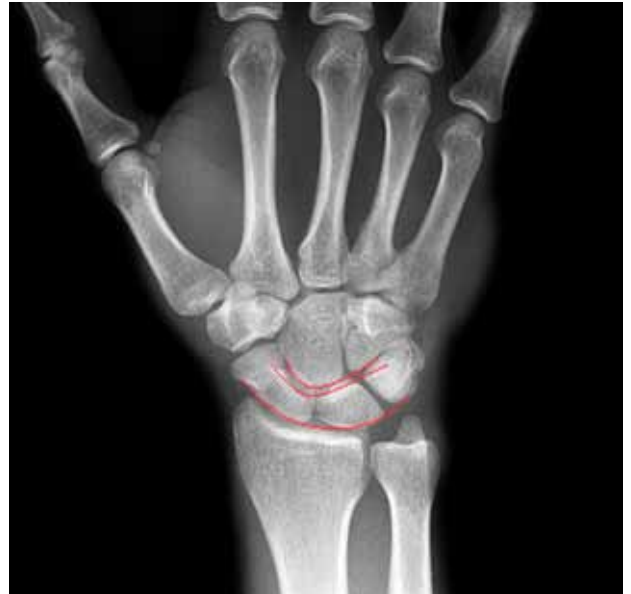Alt Ekstremiteler

Kalça

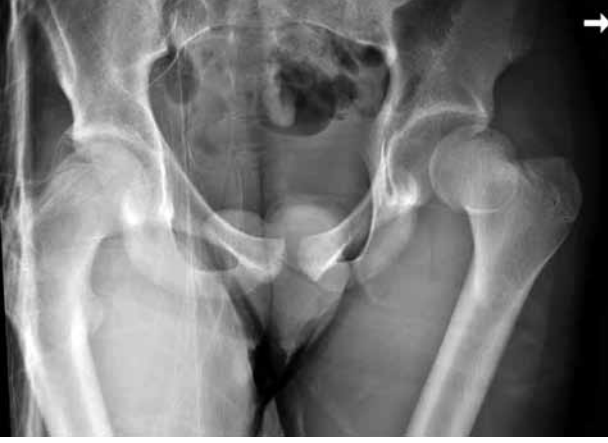Standart ön-arka grafi alınır. Femur başının komleks ve eklem içi parça olan kırıklarında ve boyun kırığı şüphesinde ise BT tercih edilmelidir. Kalça çıkığı daha çok arka yönde, çoğunlukla da arka yukarı yönünde olur. Arkaya kalça çıkığı ön-arka



Şekil 6. Normal dirsek yan grafisinde humerokapitellar ve radiokapitellar çizgi.



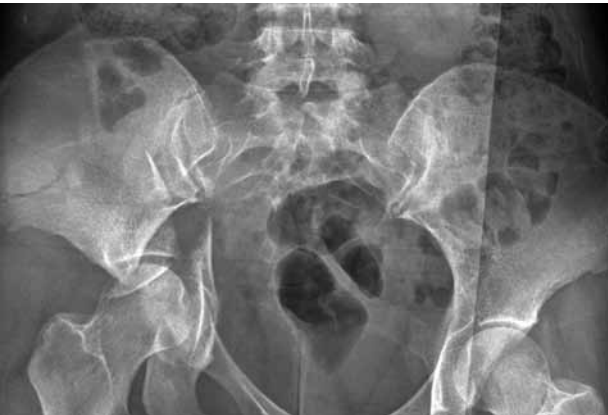Şekil 7. Karpal kemiklerde çizgiler.



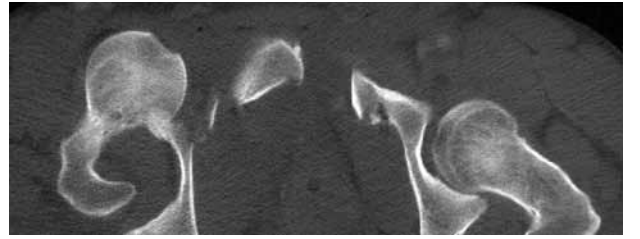
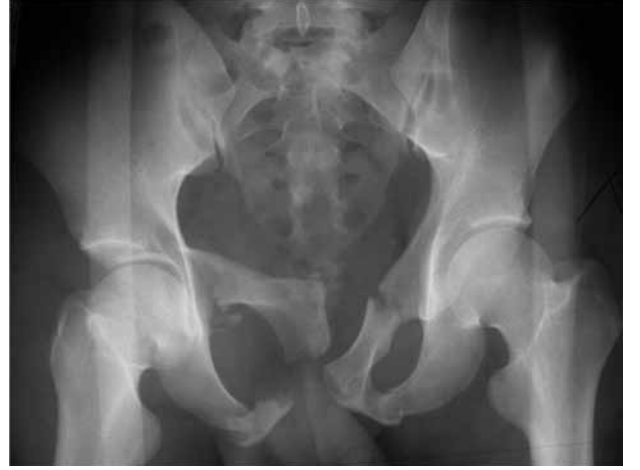Şekil 8. Sol kalça arkaya çıkığına bağlı olarak femur başının asetabulum ile uyumu kaybolmuştur. Sol femur başı sağa göre daha küçüktür ve solda trokanter minör görülmemektedir.

radyografide gözden kaçabilir. Dikkatli incelendiğinde, asetabulum içinde görünse de femur başı ile asetabulumun uyumu tam değildir. Femurun arkaya rotasyonu nedeniyle trokanter minör görülmez. Çıkık taraftaki femur başı daha az büyütme nedeniyle sağlam tarafa göre daha küçük görülür (Şekil 8). Arkaya-aşağıya çıkıklarda çıkıklarda ise baş iskiüma doğru iner. Öne çıkıklarda ise baş yukarıda pubik kemik üzerinde veya altta obturator foramen üzerinde olabileceği gibi pelvik halka bütünlüğünün bozulduğu kırıklarda asetabulum ile aynı seviyede görülebilir (Şekil 9). Santral çıkıkta baş asetabulumu kırarak pelvis içine girer (Şekil 10).

Redüksiyon sonrası her iki kalça eklemi karşılaştırılmalıdır. Femur başının asetabulum tavanı ve ayrıca gözyaşı damlasının iç tarafı arasındaki mesafe 11 mm'den fazla veya karşı taraf ile aradaki fark 2 mm'den büyükse eklem içi parçalar veya araya giren yumuşak dokulardan şüphelenilmelidir. Bu



Şekil 10. Kalçanın pelvis içine kırıklı çıkığı.



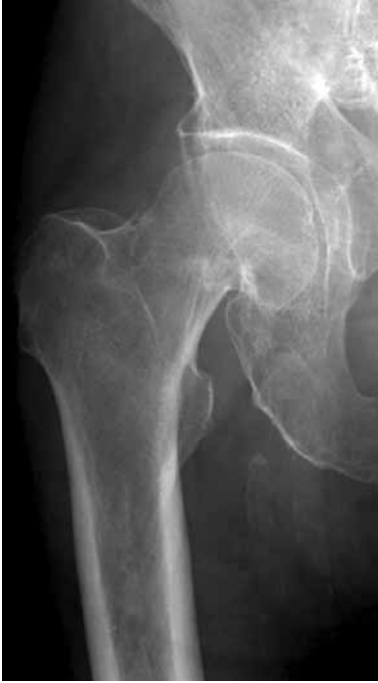Şekil 9. Simfizis pubis ayrılmasıyla birlikte her iki pubis ve iskiyon kolu kırığı olan, sağ iliopsoas çizginin bozulduğu ve sağ asetabulum ön duvarının net olarak izlenemediği bu pelvis radyografisinde sağ femur başının asetabulum ile ilişkisi normal görülmeyle birlikte bilgisayarlı tomografi kesitinde başın öne çıktığı görülmektedir.

durumda BT veya MR görüntüleme ile değerlendirme yapılmalıdır. Eğer çıkıkla birlikte femur başı kırığı varsa, baş patolojisini tam olarak değerlendirebilmek için BT çekilmesi önerilmektedir.

Femur boyun kırıkları ayrılmış ise radyografik tanısı oldukça kolaydır, ancak özellikle ayrılmamış subkapital kırıkların tanısını koymak zordur (Şekil 11). Kırığı düşündürülen ipuçları; silik kortikal düzensizlikler, trabeküler yapının devamlılığını bozan ince sklerotik bir çizgidir. Bu sklerotik çizgi impaksiyon sonucu içte izlenir, kortikal bütünlükte bozulma ise daha çoküste görülür. Trokanterik bölge kırıklarında çoğunlukla ayrılma olduğu için kolaylıkla tanı konulabilir. Ancak özellikle yaşlı hastalarda trokanter majör kırıklarında intertrokanterik kırık mutlaka dışlanmalıdır.

Diz

Diz yaralanmalı hastalarda radyografik incelemelere sıklıkla başvurulmaktadır. Acil serviste diz yaralanması olan hastaların hangisine radyografinin gerekli olacağına karar vermek için Ottawa diz kuralları geliştirilmiştir. Bu kurallar; (i) yaşın 55 veya üzeri olması, (ii)fibula başında lokalize hassasiyet,



Şekil 11. Ayrılmamış femur boyun kırığında; üst kortekste çentiklenme, baş-boyun bileşkesi altındaki trabeküler yapıda bozulma ve skleroz izlenmektedir.

(iii) patellada izole hassasiyet, (iv) dizi 90 derece fleksiyona getirememe, (v) olaydan sonra acil serviste dört adım atacak kadar diz üzerine ağırlık verememektir. Bu testin duyarlılığı %97'dir. Bunların tümünün negatif olduğu hastada diz grafisi çekmeye gerek yoktur.^[21] Diz yaralanmalarında temel olarak ön-arka ve yan radyografiler alınır. Ön-arka grafide femoral kondiller tibia platosu üzerine gelmemeli, yan grafide ise her iki kondil üst üste izlenmelidir. Yan grafide iç kondil adduktör tüberkulum yardımıyla belirlenir.

Distal femur kırıkları sıklıkla eklem içine uzanır, radyografinin yeterli olmadığı durumlarda BT ile değerlendirme önerilir. Tibia platosu kırıklarının değerlendirilmesinde radyografi dikkatle incelenmelidir. Arkaya eğimi nedeniyle ön-arka radyografide tibia platosu tanjansiyel olarak görülemez. Bu nedenle öndeki kırık gözden kaçabilir ya da arkadaki kırıklar aşırı aşağıya inmiş gibi görünebilir. Tibia platosunun tanjansiyel görüntüsünü alabilmek ve femur kondilleri ile üst üste gelmesini engellemek için ön-arka grafi kaudale 15 derecelik açı verilerek alınmalıdır.

Cerrahi tedavi planlanan hastalarda BT ile üç boyutlu rekonstrüksiyon kullanılarak gerek kırık hattı gerekse çökme miktarı tam olarak belirlenebilir (Şekil 12). Diz çevresi kırıklarına sıklıkla eşlik eden

bağ ve diğer yumuşak dokuların yaralanmalarını belirlemek için MR görüntüleme yapılabilir. Patella kırıklarının tanısında radyografi çoğunlukla yeterlidir. Akut patella çıkıkları fizik muayene ve radyografi ile kolaylıkla belirlenebilir. Ancak eşlik eden yumuşak doku ve kırıkdak yaralanmalarının saptanması için MR görüntüleme gereklidir. Patella dışındaki ekstansör mekanizma (kuadriseps veya patellar tendon) yaralanmalarında radyografide patella üst ve alt ucunda ya da tibial çıkıntıda kopma kırığı görülebilir. Yalnızca yumuşak dokuyu ilgilendiren yaralanmalarda patellanın konumu yan grafide Insall-Salvati indeksi ile değerlendirilerek tanı konulabilir (Şekil 13). Bu indekste patellanın yüksekliği, patellar tendon uzunluğu (patella alt ucu ile tuberositas tibia arası mesafe) ile karşılaştırılır. İndeks 0.75'den küçük ise patella baja, 1.15'den büyükse patella alta olarak kabul edilir. Şüphede kalırsa tendon yaralanmaları USG ile doğrulanabilir. Ön çapraz bağ yapışma yerinde oluşan kopma kırığında, tibianın öne doğru yer değiştirmesi gibi radyografik bulgular olabilir. Ayrıca arka çapraz bağ yaralanmaları daha çok diz çıkığı ve kombine bağ yaralanmalarıyla birlikte olduğu için tanı koymak ve eşlik eden yaralanmaları belirlemek için MR görüntüleme yapılmalıdır. Yan bağ yaralanmalarının akut fazında stres grafisi çekebilmek çok güçtür. Bu hastalarda iç yan bağın yüzeysel kısmı USG ya da MR görüntüleme ile değerlendirilebilir.

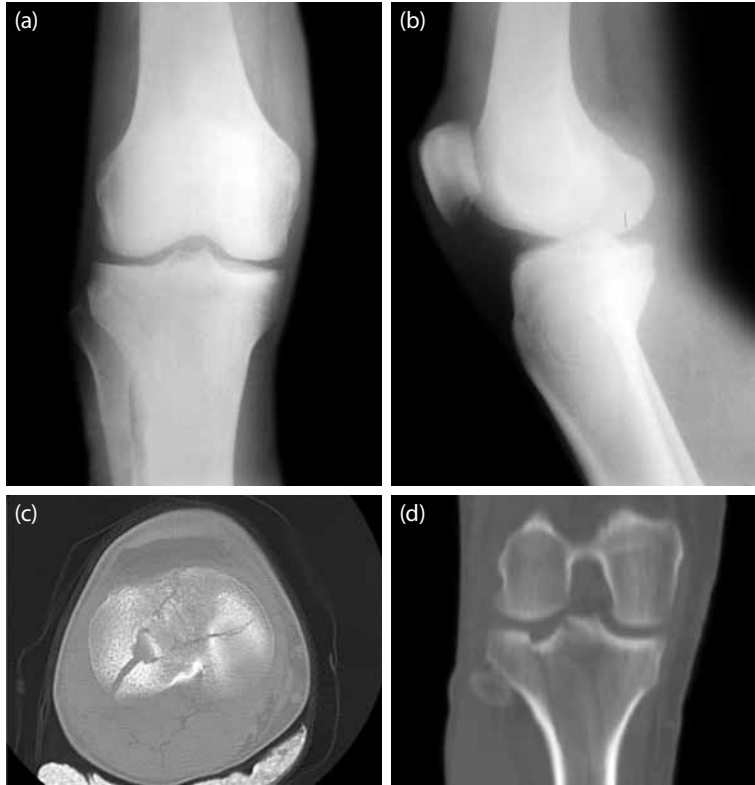Tibia ve fibula

Tibia ve fibula gövde kırıklarında kemiklerin tamamı kasete sığdırılmalıdır. Çünkü fibula kırıkları sıklıkla tibia kırığından uzak bir noktada oluşmaktadır. Ayrıca üst ve alt eklem görülmeleri rotasyon deformitesinin belirlenmesine yardımcı olur.

Ayak bileği

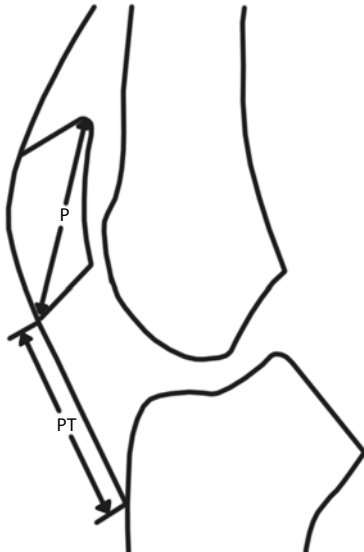
Ayak bileği yaralanmalarında radyografi çekme kararı için Ottawa ayak bileği kuralları geliştirilmiştir. Bu kurala göre dış malleol ve 6 cm üzerinde hassasiyet, iç malleol ve 6 cm üzerinde hassasiyet ve dört adım atamayan hastaya grafi çekilmesi önerilmektedir. Ayrıca naviküler kemikte hassasiyet ve 5. metatars proksimalinde hassasiyet olan hastalara da ayak grafisi çekilmesi önerilmektedir. Bunların tamamı negatif ise radyografi çekilmesi önerilmemektedir. Bu kuralların duyarlılığı %100'dür ve gereksiz radyografi çekiminin %30-40 oranında azaltmaktadır.^[22,23]

Ayak bileği yaralanmalarında standart ön-arka ve yan grafilerin dışında ayak bileğinin 15-20 derece iç rotasyonda ön-arka grafi (mortis grafisi) alınabilir. Mortis grafisinde tibiofibüler eklem yanında iç ve yan talus eklem aralığı da değerlendirilir. Tibiofibüler



Şekil 12. (a, b) Tibia platosu kırığı. Yan radyografide kırık hattı izlenmekle birlikte ciddi bir ayrılma görülmemektedir. Aynı olgunun bilgisayarlı tomografisinde (c) transvers ve (d) koronal kesitlerinde ise eklem yüzeyinde ciddi çökme izlenmektedir.

aralığın 6 mm'den fazla olması interosseöz bağ yaralanmasını, talus ile eklem aralıklarının 5 mm'den fazla olması iç veya yan bağsal yapıların yaralanma-



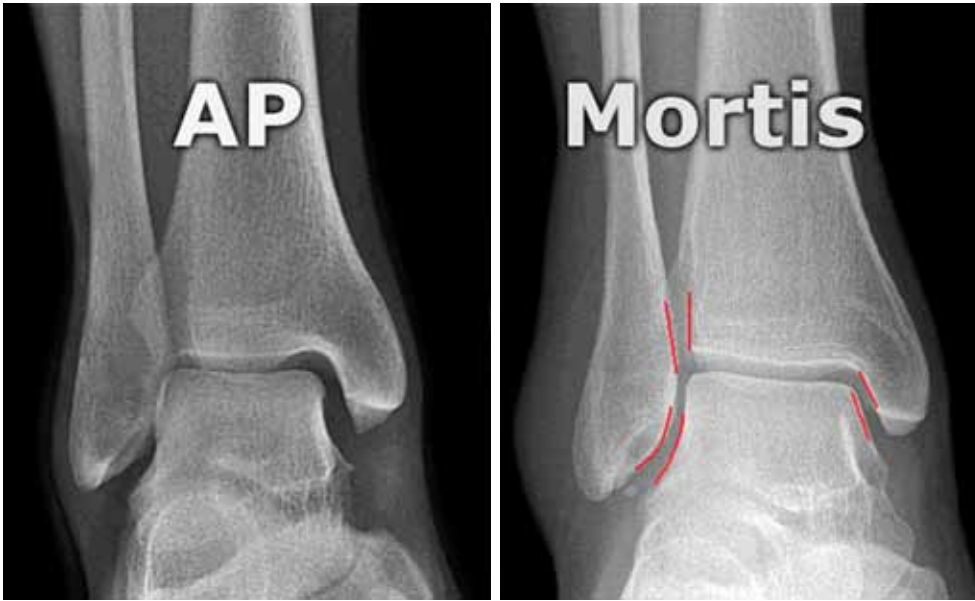
Şekil 13. Insall-Salvati indeksi: Patellar tendon uzunluğunun patella uzunluğuna oranıdır.

sını düşündürür. İzole iç malleol veya arka malleol kırıklarında tüm fibulanın görüntülenmesi gerekir. Ayak bileğine gelen yüklerin tibiofibüler sindesmoz yoluyla iletilmesi sonucunda travma bölgesinin uzanmasında fibula kırığı oluşabilir (Maisonneuve kırığı). Ayak bileği eklemine uzanan kırıklarda kırık parçaları ve eklem yüzeyindeki çökmeleri tam olarak görebilmek için üç boyutlu BT kullanılabilir.

Ayak bileği bağ yaralanmaları (yan bağ kompleksi veya deltoid) USG ve MR görüntüleme ile belirlenebilir, ancak nadiren gereklidir. Aşil tendonu yaralanmalarında USG ile yırtığın yeri, yırtık uçları arasındaki mesafe ve plantar fleksiyon ile uçların bir araya gelip gelmediği belirlenebilir.

Ayak

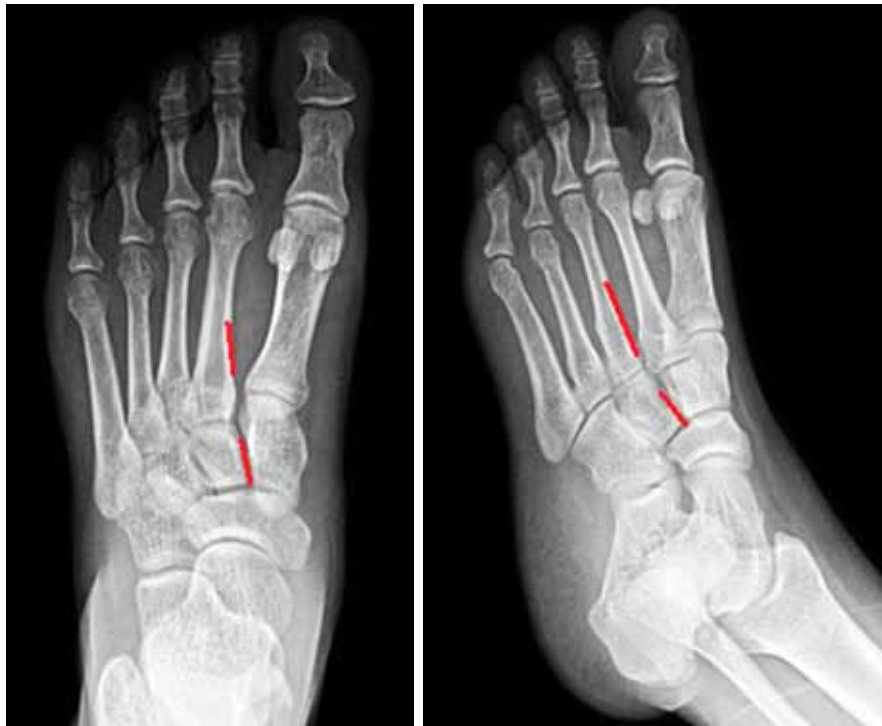Ayak radyografisinde standart olarak dorsoplantar, 30 derece iç oblik ve yan grafileri alınır (Şekil 14). Özellikle ayak arkasının yaralanmalarında BT, kompleks anatomiyi ve oluşan patolojileri anlamasını sağlar. Bu bölgede standart radyografilerin genellikle yetersiz kalması nedeniyle 1 mm'lik kesitlerle BT çekilmesi önerilir. Talus kırıkları sık değildir, çoğunlukla boyun kırığı şeklinde görülür.



Şekil 14. Ayak bileği mortis grafisi ve değerlendirilen aralıklar.

Subtalar yarı çıkık veya arkaya çıkık miktarını saptamak için BT gerekebilir. Radyografide yan çıkıntı kırıkları gözden kaçabilir. Talus kubbesi içinde veya yan tarafında oluşan kondral ve osteokondral lezyonları belirlemek için MR görüntüleme gerekebilir. Kalkaneus kırıklarında yan, aksiyel ve farklı

oblik grafiler alınabilir. Yan grafide Böhler açısının azalması eklem içi bir kalkaneus kırığına işaret edebilir. Eklem içi kırıkların BT ile değerlendirilmesi gerekmektedir. Ayak ortasının izole naviküler veya küboid kemik kırıkları nadir görülür. Küneiform kemik kırıkları daha çok tarsometatarsal çıkıklarla



Şekil 15. Ayak radyografisi, metatarslar ile küneiform kemiklerin normal ilişkisini gösteren çizgiler.

birlikte görülür. Chopart çıkığı (talonaviküler ve kalkaneoküboid çıkık) nadirdir. Lisfranc yaralanmasında metatarsal kemiklerin tarsal kemikler ile ilişkisi bozulur. Radyografik olarak dikkat edilmesi gereken dorsoplantar grafide ikinci metatars ile orta küneiformun iç kenarlarının aynı çizgide devam etmesidir. Benzer şekilde üçüncü metatars ve dış küneiformun iç kenarları da oblik grafide devamlılık gösterir (Şekil 15). İleri derecede Lisfranc çıkıklarında birinci ve ikinci metatars arasında seyreden dorsalis pedisin yaralanma riski göz önünde bulundurulmalıdır. Ayakta metatars kırıkları siktir, en sık 5. metatars proksimali kırığı görülür. Peroneus brevis tendonunun çekmesine bağlı oluşan kırıklar ile diafizometafizyel bileşkede görülen Jones kırıklarının ayrımı yapılmalıdır. Jones kırıklarında kötü kaynama daha sık görülür. Falanks kırıklarında temel amaç radyografi ile eklem tutulumu olup olmadığını belirlemektir. Sesamoid kemiklerin kırık şüphesinde, iki parçalı olabilmeleri nedeniyle sağlam tarafın görüntüsüyle karşılaştırılarak değerlendirme yapılmalıdır.

GELECEK

Acil servis yapılanmalarında hedef en kısa sürede tanı koyarak tedaviye başlayabilmektir. Bu amaçla oluşturulan travma-canlandırma odalarında dijital radyografinin yerleştirilmesi ile başlayan süreç, kısa sürede tüm vücudun saniyeler içinde görüntülenmesi sağlayan çok dedektörlü BT cihazları ile hızlanmıştır. Özellikle çok sayıda hasta kabul eden travma merkezlerinde canlandırma ve görüntülemelerin yanında acil cerrahi girişimlerin de yapılabileceği bir düzene geçilmesi tartışılmaktadır.^[24]

KAYNAKLAR

- Mathers CD, Boerma T, Ma Fat D. Global and regional causes of death. *Br Med Bull* 2009;92:7-32.
- World Health Organization. The Global Burden of Disease: 2004 Update. Geneva: World Health Organization; 2008
- Blum RW, Nelson-Mmari K. The health of young people in a global context. *J Adolesc Health* 2004;35:402-18.
- Akgün S, Rao C, Yardim N, Basara BB, Aydın O, Mollahaliloglu S, et al. Estimating mortality and causes of death in Turkey: methods, results and policy implications. *Eur J Public Health* 2007;17:593-9.
- World Health Organization. The Burden of Musculoskeletal Conditions at the Start of the New Millennium, Report of a WHO Scientific Group, WHO Technical Report Series 919. Geneva, Switzerland: WHO; 2003.
- Sack D. Increased productivity of a digital imaging system: one hospital's experience. *Radiol Manage* 2001;23:14-8.
- Mirvis SE, Shanmuganathan K. *Imaging in trauma and critical care*. 2nd ed. Philadelphia: Saunders; 2003.
- Emergency Ultrasound Guidelines. ACEP Policy Statement approved by the ACEP Board of Directors; 2001.
- Hauser CJ, Visvikis G, Hinrichs C, Eber CD, Cho K, Lavery RF, et al. Prospective validation of computed tomographic screening of the thoracolumbar spine in trauma. *J Trauma* 2003;55:228-34.
- Roos JE, Hilfiker P, Platz A, Desbiolles L, Boehm T, Marincek B, et al. MDCT in emergency radiology: is a standardized chest or abdominal protocol sufficient for evaluation of thoracic and lumbar spine trauma? *AJR Am J Roentgenol* 2004;183:959-68.
- Rogers LF. *Radiology of skeletal trauma*. Edinburgh: Churchill Livingstone; 1982.
- Hoffman JR, Wolfson AB, Todd K, Mower WR. Selective cervical spine radiography in blunt trauma: methodology of the National Emergency X-Radiography Utilization Study (NEXUS). *Ann Emerg Med* 1998;32:461-9.
- Hoffman JR, Mower WR, Wolfson AB, Todd KH, Zucker MI. Validity of a set of clinical criteria to rule out injury to the cervical spine in patients with blunt trauma. National Emergency X-Radiography Utilization Study Group. *N Engl J Med* 2000;343:94-9.
- Stiell IG, Wells GA, Vandemheen KL, Clement CM, Lesiuk H, De Maio VJ, et al. The Canadian C-spine rule for radiography in alert and stable trauma patients. *JAMA* 2001;286:1841-8.
- Stiell IG, Clement CM, McKnight RD, Brison R, Schull MJ, Rowe BH, et al. The Canadian C-spine rule versus the NEXUS low-risk criteria in patients with trauma. *N Engl J Med* 2003;349:2510-8.
- Panczykowski DM, Tomycz ND, Okonkwo DO. Comparative effectiveness of using computed tomography alone to exclude cervical spine injuries in obtunded or intubated patients: meta-analysis of 14,327 patients with blunt trauma. *J Neurosurg* 2011;115:541-9.
- Muchow RD, Resnick DK, Abdel MP, Munoz A, Anderson PA. Magnetic resonance imaging (MRI) in the clearance of the cervical spine in blunt trauma: a meta-analysis. *J Trauma* 2008;64:179-89.
- Bohlman HH. Treatment of fractures and dislocations of the thoracic and lumbar spine. *J Bone Joint Surg [Am]* 1985;67:165-9.
- Macdonald PB, Lapointe P. Acromioclavicular and sternoclavicular joint injuries. *Orthop Clin North Am* 2008;39:535-45.
- Stiell IG, Wells GA, Hoag RH, Sivilotti ML, Cacciotti TF, Verbeek PR, et al. Implementation of the Ottawa Knee Rule for the use of radiography in acute knee injuries. *JAMA* 1997;278:2075-9.
- Stiell IG, Greenberg GH, McKnight RD, Nair RC, McDowell I, Reardon M, et al. Decision rules for the use of radiography in acute ankle injuries. Refinement and prospective validation. *JAMA* 1993;269:1127-32.
- Bachmann LM, Kolb E, Koller MT, Steurer J, ter Riet G. Accuracy of Ottawa ankle rules to exclude fractures of the ankle and mid-foot: systematic review. *BMJ* 2003;326:417.
- Gross T, Messmer P, Amsler F, Füglistaler-Montali I, Zürcher M, Hügli RW, et al. Impact of a multifunctional image-guided therapy suite on emergency multiple trauma care. *Br J Surg* 2010;97:118-27.
- Gross T, Messmer P, Amsler F, Füglistaler-Montali I, Zürcher M, Hügli RW, et al. Impact of a multifunctional image-guided therapy suite on emergency multiple trauma care. *Br J Surg* 2010;97:118-27. doi: 10.1002/bjs.6842.