



TÜRK ORTOPEDİ VE TRAVMATOLOJİ BİRLİĞİ DERNEĞİ  
TÜRK ORTOPEDİ ve TRAVMATOLOJİ EĞİTİM KONSEYİ

# TOTEK

## YETERLİK SINAVI YAZILI AŞAMASI

29 Eylül 2013

AD:  
SOYAD:  
SINAV NO:

### AÇIKLAMALAR VE SINAV KURALLARI

1. Sınav süresi 120 dakikadır.
2. Sınav, **beş seçenekli** 100 adet çoktan seçmeli sorudan oluşmaktadır.
3. Değerlendirme optik okuyucu ile yapılacağından, yanıtlar cevap kağıdında yer alan ilgili boşluklara kurşun kalemle belirgin olarak işaretlenmelidir. Doğru ve yanlış kodlama örnekleri cevap kağıdınızda mevcuttur.
4. Her sorunun **yalnızca bir** doğru yanıtı vardır. Bir soru için birden fazla seçenek işaretlenmesi durumunda soru yanlış cevaplanmış sayılacaktır.
5. Sınav puanı hesaplanırken **yalnızca doğru yanıt sayısı** dikkate alınacaktır. Yanlış doğruyu götürmeyecektir.
6. Sınav sırasında; bilgi depolama, işleme, iletme işlevi olan araçlar **kullanılamaz**. **Cep telefonları sınav süresince kapalı tutulmalıdır.**
7. Sınav bitiminde; soru kitapçığı ve cevap kağıdınıza adınızı, soyadınızı ve numaranızı yazmış olduğunuzu kontrol ederek her ikisini de sınav görevlilerine teslim ediniz. Cevap kağıdınıza soru kitapçığı türünü işaretlemeyi unutmayınız.

Başarılar dileriz.



TOTBİD

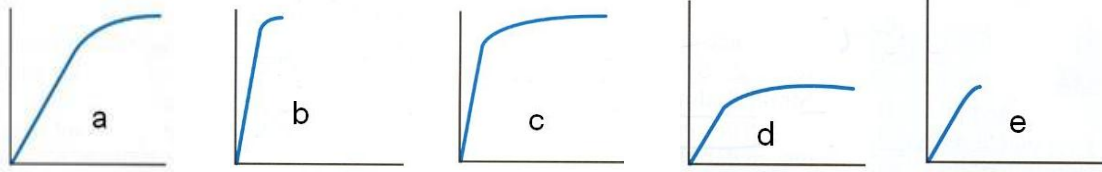
# TÜRK ORTOPEDİ ve TRAVMATOLOJİ EĞİTİM KONSEYİ

## 2013 YETERLİK YAZILI SINAVI (1.aşama) SORULARI

1. Biyoçözünür (vücutta eriyen) olmayan materyal hangisidir?

- a) Poliglikolik asid
- b) Polilaktik asit
- c) Polidioxanon
- d) Polikaprolakton
- e) Politetrafloroetilen

2. Eşit ölçekte çizilmiş olan yüklenme (stres) – gerinim (strain) eğrilerini gördüğünüz materyallerin hangisi diğerlerine göre daha dayanıklıdır (toughness) ?



3. Superior glenohumeral ligamanın görevi nedir?

- a) 45 derece abduksiyonda omuz eklemine önden ve arkadan gelen streslere karşı koymak
- b) Omuz eklemine maksimum abduksiyon pozisyonunda superiora subluksasyonunu engellemek
- c) Sıfır derece abduksiyonda omuz eklemine iç rotasyonunu sınırlamak
- d) Adduksiyonda omuz eklemine inferiora subluksasyonuna karşı koymak
- e) 30-45 derece abduksiyonda omuz eklemine dış rotasyonunu sınırlamak

4. Osteokondüksiyon tanımı aşağıdakilerden hangisidir?

- a) Kemik ortamında kemik yapımına destek olmak için bir ağ oluşturmak
- b) Kök hücrelerinin osteojenik hücrelere dönüşmesini uyarmak
- c) Doğrudan yeni kemik yapabilecek potansiyeli olan kök hücrelerini sağlamak
- d) Mezenkimal kök hücre proliferasyonu ve diferansiyonunu sağlamak
- e) Kemik morfojenik proteinin etki mekanizmasını kontrol etmek

5. Primer osteoartrit patogenezinden sorumlu olan temel mediyatör aşağıdakilerden hangisidir?
- TGF- $\beta$
  - b-FGF
  - IGF
  - IL-1
  - IL-4
6. Aşağıdakilerden hangisi peroneal sinirin inerve ettiği kaslardan biridir?
- Semitendinosus
  - Semimembranosus
  - Biceps femoris uzun başı
  - Biceps femoris kısa başı
  - Adduktör magnus
7. "Olgu serisi" şeklinde yazılan bir makale, kanıta dayalı tıp sınıflamasına göre hangi seviyededir?
- 1
  - 2
  - 3
  - 4
  - 5
8. Aşağıdaki metabolik kemik hastalıklarından hangisinde alkalen fosfataz aktivitesinde azalma vardır?
- Hipofosfatemik raşitizm (rikets)
  - Osteomalazi
  - Renal osteodistrofi
  - Hipofosfatasya
  - Raşitizm
9. Osteoporoz tedavisinde sıklıkla kullanılan bifosfanatların etki mekanizması aşağıdakilerden hangisidir?
- Kemikte kalsiyum tutulumunu artırır
  - Osteoklastik aktiviteyi azaltır
  - Osteoblastik aktiviteyi artırır
  - Bağırsaktan kalsiyum emilimini artırır
  - Kemikte endosteal kan akımını artırır

10. Proenflamatuvar sitokinler, aşağıdakilerin hangisini uyararak eklem kıkırdağında “erosiv pannüs” oluşumuna neden olur?
- Kemik morfojenik protein (BMP) - 2
  - Kemik morfojenik protein (BMP) - 7
  - Matriks metaloproteinazları (MMP)
  - Transforming büyüme faktörü- $\beta$  (TGF-  $\beta$ )
  - İnsülin benzeri büyüme faktörü (ILGF)
11. Aşağıdakilerden hangisi, 1 yaşında, yürüeyebilen bir çocukta, çocuk istismarı olabileceğini gösteren muhtemel bulgulardan biri değildir?
- Metafizyel köşe kırıkları
  - Değişik iyileşme aşamasında olan çoklu kırıklar
  - Posterior kosta kırıkları
  - Skapula kırıkları
  - Kemik çıkıntılara yakın yumuşak doku yaralanmaları
12. Doğum sırasında en sık görülen kırık aşağıdakilerden hangisidir?
- Klavikula kırığı
  - Skapula kırığı
  - Femur boyun kırığı
  - Femur gövde kırığı
  - Radius alt uç kırığı
13. Aşağıdakilerden hangisi çocuklarda yan dirsek radyografisinde değerlendirilebilen bulgulardan değildir?
- Humerus alt ucunun kum saati görüntüsü
  - Lateral kondiler fizis hattı ile humerusun uzun eksenini arasındaki açı (Baumann açısı)
  - Humerusun uzun eksenini ile kapitellumun uzun eksenini arasındaki açı
  - Humerusun ön korteksini devam ettiren çizginin kapitellar kemikleşme merkezi ile ilişkisi
  - Koronoid çıkıntısının ön korteksini devam ettiren çizginin lateral kondilin ön korteksi ile ilişkisi
14. Dört yaşında bir çocukta posterior dirsek çıkığında kapalı yerleştirme sonrası çekilen radyografilerde eklem uyumunun tam elde edilemediği gözleniyor. Öncelikle düşünülmesi gereken sebep aşağıdakilerden hangisidir?
- Eklem içi hematoma varlığı
  - Eklemi çevreleyen kas gruplarında spazm
  - Bağ yaralanması nedeniyle eklemde dengesizlik
  - Medial epikondilin koparak eklem aralığına sıkışması
  - İnterosseöz bağ yaralanması

15. Çocukluk yaş grubunda belirgin olarak yer değiştirmiş distal falanks kırığı varlığında öncelikle düşünülmesi gereken yandaş yaralanma aşağıdakilerden hangisidir?
- Fleksör tendon yaralanması
  - Ekstensör tendon yaralanması
  - Distal interfalangeal eklemden bağ yaralanması
  - Duysal sinir yaralanması
  - Tırnak yatağı yaralanması
16. Galeazzi kırıklı çıkıklarında hangi radyolojik bulgu trianguler fibrokartilaj kompleksinin belirgin hasarını gösterir ?
- Ulnar stiloid apeks kırıkları
  - Distal radioulnar aralıkta daralma
  - Lateral radyografide ulnanın normal yerinde olması
  - Radiusta 5mm den fazla kısalık
  - Radiusta dorsal tilt kaybı
17. Küçük çocuklarda izlenen travmatik posterior kalça çıkıklarına eşlik eden asetabulum posterior dudak kırıklarının değerlendirilmesinde hangi radyolojik tetkik daha yararlıdır?
- Radyografi
  - Kalça Stres Radyografileri
  - Bilgisayarlı Tomografi
  - Manyetik Rezonans Görüntüleme
  - Sintigrafi
18. Adelson hastada oluşan travmatik patella çıkığında, osteokondral kırık en sık nerede oluşur?
- Medial femur kondili-patella lateral eklem yüzü
  - Lateral femur kondili-patella lateral eklem yüzü
  - Lateral femur kondili-patella medial eklem yüzü
  - Patella lateral eklem yüzü
  - Medial femur kondili
19. Çocuk hastalarda, dizde görülen osteokondral kırıklarda fragmanın fiksasyonu veya eksizyonu kararının verilmesinde etkili olmayan faktör aşağıdakilerden hangisidir?
- Osteokondral parça boyutu
  - Osteokondral parça lokalizasyonu
  - Kemik komponentin boyutu
  - Yaralanma sonrası geçen süre
  - Fizis hattının açık olup olmaması
20. Çocuk femur kırıklarında en sık görülen komplikasyon hangisidir?
- Angulasyon
  - Rotasyon
  - Ekstremiten uzunluk farkı
  - Eklem hareket kısıtlılığı
  - Refraktür

21. Ayak bileğinde görülen juvenil Tillaux kırığı hangi anatomik yapının çekmesine bağlı olarak meydana gelir?
- Anterior inferior tibiofibular ligament
  - Posterior-inferior tibiofibular ligament
  - Anterior talofibular ligament
  - Posterior talofibular ligament
  - Kalkaneofibular ligament
22. Çocuklardaki pelvis kırıklarının çoğu konservatif yöntemlerle tedavi edilir. Aşağıdakilerden hangisi bu durumun nedenlerinden değildir?
- Çocuklardaki kalın periost kırığı stabilize eder
  - Çocuklarda pelvis kırığı sonrası uzun dönem morbidite nadirdir
  - Belirgin remodelizasyon potansiyeli vardır
  - Çocuklarda kaynamama nadirdir
  - Enfeksiyona yatkınlıkları daha fazladır.
23. Sekiz yaşın altındaki çocuklarda omurga yaralanmaları en sık hangi bölgede görülür?
- Üst servikal bölge
  - Alt servikal bölge
  - Torakolomber bileşke
  - Lomber bölge
  - Lumbosakral bileşke
24. Minimal invaziv yöntemle biyolojik kırık tespiti uygulaması konusunda yanlış olan ifade aşağıdakilerden hangisidir?
- Yöntemde kırık hattında göreceli denge sağlanarak sekonder kırık iyileşmesi amaçlanmaktadır
  - Kırık etrafındaki yumuşak doku ve kırık uçlarındaki kanlanmasının bozulmaması ana hedeflerdendir
  - Kırık dizilimini kompresyon yaparak sağlar
  - Ekleme uzanımlı parçalı metafizel bölge kırıklarında eklem çevresinde mutlak stabilite sağlanmalıdır
  - Plak-vida yoğunluk oranı biyolojik plaklamada 0,5'in altında olmalıdır.
25. Kalkaneus kırıklarının cerrahi tedavisinde komplikasyonların azaltılmasında hangisi geçerli değildir?
- Genişletilmiş lateral yaklaşımda yumuşak dokular tam kat olarak kaldırılır
  - Ekartasyon için talusa yerleştirilen Kircshner tellerinin kullanılması ekarte edilen yumuşak dokularda nekroz oluşmasını önler
  - Posterior faset redükte edildikten sonra iyi bir stabilizasyon ile güvenli tespit elde edildi ise, fasetin altındaki defekt bırakılabilir veya greft ile desteklenebilir
  - Kırık cilt altı yerleşimli olduğu için dren kullanılmasına gerek yoktur
  - Dikişler 3 hafta sonra alınır

26. Aşağıdakilerden hangisi aksiyel iskelet ile kol arasında kararlı bir ilişki sağlayan üst omuz asıcı kompleksin bir parçası değildir?
- Akromiyon
  - Glenoid
  - Sternum
  - Korakoid
  - Korakoklavikuler bağlar
27. Akromiyoklavikular eklem çıkıklarında görülen tanı koydurucu muayene bulgusu hangisidir?
- Abduksiyonda ağrı olması
  - Apolet belirtisi
  - Trapezius kasında çıkıntı görülmesi
  - Kol dirsekten yukarıya doğru desteklendiğinde deformitenin düzelmesi
  - Sternoklavikular eklem ağrısının eşlik etmesi
28. Dirsekte hangi bağın kopması posterolateral rotatuar instabilite ile sonuçlanır?
- Anüler ligaman
  - Medial kollateral ligaman
  - Lateral ulnar kollateral ligaman
  - Lateral eklem kapsülü
  - Lateral radial kollateral ligaman
29. Aşağıdakilerden hangisi 1. metakarp proksimal eklem içi kırıklı çıkığında (Bennett kırığı) yerine koyma işlemi sırasında yapılacakları tanımlar?
- Başparmağa traksiyon , fleksiyon ve adduksiyon
  - Başparmağa traksiyon , fleksiyon ve abduksiyon
  - Başparmağa traksiyon , ekstansiyon ve supinasyon
  - Başparmağa traksiyon , fleksiyon ve supinasyon
  - Başparmağa traksiyon , ekstansiyon ve pronasyon
30. Metakarp kırıkları sonrası rotasyonel deformite görülme ihtimali hangi tip kırıkta daha fazladır?
- Oblik kırık
  - Metakarp başı çökme kırığı
  - Transvers kırık
  - Metakarp başı ayrışma kırığı
  - Kelebek parçalı kırık
31. Aşağıdaki kırık tiplerinden hangisi Rolando kırığı olarak tanımlanır?
- Metakarp bazisinin rotasyonel zorlanmasıyla oluşan eklem içi kırığıdır
  - 1.Karpometakarpal eklem aksiyal planda yüklenme ile oluşan (pilon tipi) kırığıdır
  5. Metakarp boyun kırığına verilen özel isimdir
  5. Karpometakarpal eklem aksiyal yüklenme ile oluşan çok parçalı kırığıdır
  5. Karpometakarpal eklem açık çok parçalı kırığıdır.

32. Aşağıdakilerden hangisi femur shaft kırıklarında retrograd çivileme endikasyonlarından değildir?
- Morbid obezite
  - Gebelik
  - İpsilateral asetabulum kırığı
  - Patella baja
  - Eşlik eden omurga kırığı
33. İpsilateral tibia ve femur kırığı da olan “Çoklu (Multipl) travma” hastasında, 4 ünite kan transfüzyonu sonrası arteriyal kan basıncının 110 mmHg ve üzeri olduğu, laktat seviyesinin ve asit-baz dengesinin ise normal olduğu biliniyor. Beraberinde göğüs yaralanması olmayan bu hastanın ipsilateral tibia ve femur kırığının başlangıç tedavisi için en uygun yaklaşım aşağıdakilerden hangisidir?
- Femura ve tibiaya intramedüller çivi
  - Femura ve tibiaya eksternal fiksator
  - Femura eksternal fiksator, tibiaya traksiyon
  - Femura traksiyon, tibiaya eksternal fiksator
  - Femura ve tibiaya traksiyon
34. Diz medial kollateral ligaman (MCL) yaralanmasının geç dönem radyolojik bulgusu hangisidir?
- Segond işareti
  - Morel-Lavelli lezyonu
  - Pellegrini-Stieda lezyonu
  - Tibial tüberkül avulsiyonu
  - Dizde varus açılanması
35. Çocuklarda proksimal tibia metafiz kırığı sonrasında gelişen Cozen deformitesi aşağıdakilerden hangisidir?
- Valgus
  - Varus
  - Prokurvatum
  - Rotasyon
  - Rekurvatum
36. Lisfranc ekleminin indirekt yaralanması en sık hangi mekanizmayla olur?
- Kompresyon
  - Dorsifleksiyon ve dış rotasyon
  - Plantar fleksiyonda longitudinal yüklenme
  - Supinasyon ve dış rotasyon
  - Pronasyon ve addüksiyon



37. Ayak bileği malleol kırıklarında açık yerleştirme ve osteosentez uygulamasında genellikle fibula kırığı önce tespit edilir. Aşağıdakilerden hangisi bu genellemenin dışında tutulmalıdır?
- Vertikal planda medial malleol kırığının varlığı
  - Sindesmoz yaralanması olmayan bimalleol kırıklar
  - Çok parçalı fibula kırıkları
  - Deltoid ligaman rüptürü ile birlikte olan medial malleol kırıkları
  - Posterior malleol kırıkları
38. Aşağıdaki yapılardan hangisi obturator oblik pelvis grafisinde net olarak görülmez?
- Obturator halka
  - Ön kolon
  - Asetabulum çatısı
  - Büyük siyatik çentik
  - Asetabulum arka duvarı
39. Omurga travmalı bir hastanın ilk muayenesinde uyluk ön yüzünün ortasından itibaren alt kısımda ve arkada kalçalardan itibaren bilateral duyu kaybı ve zayıf uyluk fleksiyonu dışında her iki alt ekstremitede tam felç olduğu belirleniyor. Hastanın olası nörolojik yaralanma seviyesi aşağıdakilerden hangisidir?
- T-12
  - L-1
  - L-2
  - L-3
  - L-4
40. Cisme uzanan odontoid kırıklarında (D'Alonso sınıflamasına göre Tip III) öncelikli tedavi yöntemi aşağıdakilerden hangisi olmalıdır?
- Yumuşak boyunluk
  - Halo-vest tipi immobilizasyon
  - Posterior girişimle füzyon
  - Anterior plaklama
  - Anterior odontoid vidalaması
41. Osteosarkomun teşhisinde öncelikli olarak kullanılan radyolojik tetkik hangisidir?
- Direkt grafi
  - Ultrasonografi
  - Bilgisayarlı tomografi
  - Manyetik rezonans görüntüleme
  - MR anjiyografi
42. Aşağıdaki benign kemik tümörlerinden hangisinin akciğer metastazı yapma olasılığı vardır?
- Kondromiksoid fibrom
  - Kondroblastom
  - Fibroksantom
  - Enkondrom
  - Osteokondrom

43. Dirsek veya diz eklemine distalde görülen metastatik kemik lezyonlarında ilk akla gelmesi gereken primer malignite odağı aşağıdakilerden hangisidir?
- Meme
  - Akciğer
  - Tiroid
  - Gastrointestinal Sistem
  - Prostat
44. Pigmente villonodüler sinovitin histolojik yapısı aşağıdaki lezyonlardan hangisine benzerdir?
- Hemanjioma
  - Sinovyal sarkom
  - Sinovyal kondromatozis
  - Tendon kılıfının dev hücreli tümörü
  - Glomus tümörü
45. Aşağıdakilerden hangisi hiperbarik oksijen tedavisinin etki mekanizmalarından değildir?
- Neoanjiogenez yapar
  - Makrofaj göçünü hızlandırır.
  - Bakterilerden toksin salınımını engeller
  - Vazodilatasyon yapar
  - Kapiller seviyede oksijen basıncını artırır
46. Total kalça protezi olan hastalara, diş ile ilgili girişimlerden önce antibiyotik profilaksisi önerilir. Bu öneri bağışıklık sistemi normal olan hastalar için protez konduktan sonra ne kadar süre ile geçerlidir?
- 1 yıl
  - 2 yıl
  - 5 yıl
  - 10 yıl
  - Ömür boyu
47. Üç yaşında bir çocukta üst solunum yolu enfeksiyonunu takiben ani başlayan şiddetli bel ağrısı yakınmasında aşağıdakilerden hangisi öncelikle akla gelmelidir?
- Spondilolizis
  - Omurga Tüberkülozu
  - Nonspesifik diskitis
  - Reaktif artrit
  - Patolojik omurga kırığı
48. Hiperekstansiyon konumundaki dizine önden darbe alan bir futbolcuda, aşağıdaki yapılardan öncelikle hangisinde bir yaralanma gerçekleşir?
- Patellar tendon
  - Kuadriseps tendonu
  - Ön çapraz bağ
  - Arka çapraz bağ
  - İnfrapatellar yağ yastığı

49. Elbileği artroskopisinde trambolin testi hangi yapının hasarını değerlendirmek için kullanılır?
- Ekstensor karpı ulnaris subluksasyonu
  - Distal radioulnar eklem bağ hasarı
  - Skafolunat bağ hasarı
  - TFCC yırtığı
  - Ulnokarpal sıkışma
50. Aşağıdaki bulgulardan hangisi çocuklarda dizde görülen osteokondritis dissekans için iyi prognoz bulgusu değildir?
- Tanı anında fizislerin açık olması
  - Medial femoral kondil lokalizasyonu
  - Dizde efüzyon varlığı
  - Lezyon çapının 20 mm.'nin altında olması
  - Lezyonun kraterinden ayrılmamış olması
51. Medial ve lateral menüsküs için aşağıdakilerden hangisi yanlıştır?
- Medial menüsküs daha büyük çaplıdır.
  - Medial menüsküsün ön-arka hareketliliği daha azdır.
  - Medial menüsküs, kendi kompartmanındaki yükün oransal olarak daha fazlasını taşır.
  - Medial menüsküsün periferik tutunmaları daha fazladır.
  - Medial menüsküs, diz stabilitesine daha fazla katkıda bulunur.
52. Bankart lezyonu nedeniyle artroskopik tamir yapılan hastanın post-operatif 2. ayda yapılan kontrolünde pasif hareketler açık olmasına rağmen aktif abduksiyon-dış rotasyon yapılamamakta ve spina skapulada belirginleşme görülmektedir. En olası tanı hangisidir?
- Muskulokütan sinir lezyonu
  - Rotator manşet rüptürü
  - Donuk omuz
  - İyatrojenik supraskapular sinir lezyonu
  - Glenolabral dissosiasyon
53. Kalça artroskopisi sonrası traksiyona bağlı olarak görülen nöropraksi hasarının hangi sinirde olması beklenmez?
- Obturator
  - Femoral
  - Siyatik
  - Pudental
  - Lateral femoral kutanöz
54. Kayakçı ve avcılarda görülebilen Stener lezyonu hangi klinik tabloda gelişir?
- Dupuytren kontraktürü
  - DeQuervain tenosnovitis
  1. MP eklem ulnar kollateral bağ yırtığı
  - Skafoid nonünyon ileri kollaps (SNAC)
  - Skafolunat ileri kollaps (SLAC)

55. Elbileğinde ganglionlar en sık nereden kaynaklanır?

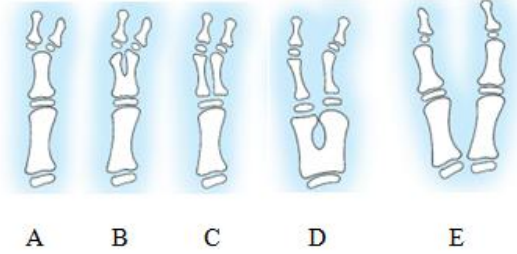
- a) Skafolunat ligament
- b) Radyokarpal ligament
- c) Skafotrapez ligament
- d) Ekstansör tendonlar
- e) Ulnakarpal eklemden

56. Parmaklarda delta falanksı bağlı oluşan frontal plandaki parmak eğriliğinin neden olduğu deformite aşağıdakilerden hangisidir?

- a) Klinodaktili
- b) Kamptodaktili
- c) Kirnerdeformitesi
- d) Madelungdeformitesi
- e) Makrodaktili

57. Wassel sınıflamasına göre en sık görülen tip IV el başparmak duplikasyonu aşağıdakilerden hangisidir?

- a) A
- b) B
- c) C
- d) D
- e) E



58. Hangisi doğumsal halka sendromunun (konstrüktif bant sendromu) üst ekstremitedeki görülme biçimlerinden biri değildir?

- a) İntrauterin parmak amputasyonu
- b) Sinbrakidaktili
- c) Akrosindaktili
- d) Lenfödem
- e) Önkol amputasyonu

59. Ciddi bir travma öyküsü olmaksızın sağ omzunda 10 aydır ağrıları olan 62 yaşında bayan hasta 6 ay boyunca fizik tedavi almasına rağmen şikayetleri gerilememiş. Muayenesinde Jobe testi, Speed testi ve Neer testi pozitif bulunuyor. MR değerlendirmesinde tam kat rotator manşet rüptürü görülen hastanın Supraspinatus Goutailier yağlı dejenerasyon oranı grade 2 bulunuyor. Böyle bir hastanın omuz artroskopisi esnasında 2 cm rotator manşet tam kat yırtıkla beraber şiddetli biceps tendiniti de görülüyor. Bu aşamada hasta için uygun cerrahi yaklaşım nasıl olmalıdır?

- a) Rotator manşet debridmanı
- b) Yalnızca rotator manşet tamiri
- c) Rotator manşet tamiri ile beraber biceps tenotomi
- d) Rotator manşet tamiri ile beraber biceps tenodezi
- e) Rotator manşet debridmanı ile beraber acromyoplasti

60. Alçak seviyeli radial sinir felci için yapılan standart tendon transferi uygulamasında başparmak ekstensiyonunun sağlanması en sıklıkla tercih edilen tendon hangisidir?
- Fleksör karpı radialis
  - Palmaris longus
  - Pronator teres
  - Fleksör karpı ulnaris
  - Abduktor pollicis brevis
61. Dirsekte görülen osteokondritis dissekans (OCD) en sık hangi lokalizasyonu tutmaktadır?
- Kapitellum
  - Radius başı
  - Troklea
  - Lateral epikondil
  - Olekranon
62. Kırkbeş yaşında erkek hasta omuzda ağrı ve bazı hareketlerde zorlanma yakınmalarıyla başvuruyor. Yapılan incelemelerde hastanın supraspinatus tendonunda artiküler yüzde parsiyel yırtık saptanıyor. Hastalığın seyrine ve tedaviye yönelik aydınlatıcı bilgi için en uygunu aşağıdakilerden hangisidir?
- Hastaya böyle bir yırtığın fizik tedavi ile iyileşeceğini anlatılması
  - Hastaya acilen ameliyat olması gerektiğinin söylenmesi
  - Hastaya öncelikle konservatif tedavi deneneceğini, ancak böyle bir yırtığın zamanla büyüme olasılığı olduğunun söylenmesi
  - Ameliyat yapılırsa öncelikle fonksiyonların düzeleceğini ama ağrısının devam edeceğini söylenmesi
  - Hastaya subakromiyal kortizon enjeksiyonu tedavisinden bahsedilmesi ve kabul ederse uygulanması
63. Altmış yaşında kadın hasta sağ omuz ağrısı ve omuz hareketlerinde hafif kısıtlılık yakınmaları ile başvuruyor. Yapılan fizik bakıda hastanın sağ eli dorsalini sırtına koyması ve sırtından kaldırması isteniyor. Hasta elini sırtından kaldıramıyor ve ağrı duyuyor. Bu fizik bulgusu ile hastada en olası patoloji hangisidir?
- Supraspinatusta parsiyel yırtık
  - Supraspinatusta total yırtık
  - İnfraspinatusta total yırtık
  - Teres minörde total yırtık
  - Subskapularis tendonunda yırtık
64. Manyetik rezonans görüntüleme yönteminin uygulanması için kesin kontrendikasyon seçeneklerine göre rölatif kontrendikasyon oluşturan seçenek hangisidir?
- İntraserebral anevrizma klipleri
  - Niteliği bilinmeyen kardiyak piller
  - Metalik orbital yabancı cisim
  - İlk trimester hamilelik
  - Tam implante işitme cihazları

65. Tarsal tnel sendromu tanısında kullanılan provokatif test sırasında ayak bileđine pasif olarak hangi hareketler yaptırılır?
- Maksimum supinasyon ve plantar fleksiyon
  - Maksimum eversiyon ve dorsifleksiyon
  - Maksimum inversiyon ve dorsifleksiyon
  - Maksimum pronasyon ve plantar fleksiyon
  - Maksimum supinasyon ve dorsifleksiyon
66. Aşađıdaki deformitelerden hangisi Z ayak (skewfoot ) komponenti deđildir?
- Ayak nnde adduktus
  - Ayak arkasında valgus
  - Aşil tendon kontraktr
  1. Metatars ile talus başı arasında basamaklanma
  1. Metatarsta ekstansiyon deformitesi
67. Aşađıdaki bađlardan hangisi medial kuneiformla 2. metatars arasındadır?
- Spring Ligament
  - Chopart Ligament
  - Lisfranc Ligament
  - İntermetatarsal Ligament
  - Kalkaneofibular Ligament
68. Halluks valgusla ilgili aşağıdaki klinik durumların hangisinde Modifiye Mcbride Ameliyatı uygulanabilir?
- (HVA: halluks valgus ađısı, İMA: İntermetatarsal ađı, MTF: Metatarsofalangeal)
- 35 Yaş 20 Derece HVA 11 Derece İMA 1. MTF Eklem Uyumsuz.
  - 40 Yaş 30 Derece HVA 15 Derece İMA 1.MTF Eklem Uyumlu
  - 70 Yaş 35 Derece HVA 13 Derece İMA eklemlerde hiperlaksite
  - 65 Yaş 25 Derece HVA 14 Derece İMA Ađır Halluks Rijitus Mevcut
  - 85 Yaş 45 Derece HVA 20 Derece İMA 1.MTF Eklem Uyumlu
69. Ayak 1. parmak ekstansiyon ortezi aşağıdaki durumların hangisinde kullanılır?
- Halluks valgus
  - Halluks rijitus
  - Diabetik ayak
  - Morton nroma
  - Çekiç parmak deformitesi
70. Aşađıdakilerden hangisi diabetik ayakta yara iyileşmesini olumsuz ynde etkilemez?
- Transkutenz O2 basıncının 20 mm Hg dan az olması
  - Hemoglobin seviyesinin 10-12gr/dl olması
  - Albuminin 3.5 gr\dl den az olması
  - Ayak bileđi kol indeksinin 0.45 den az olması
  - Total lenfosit sayısının 1500 mm<sup>3</sup> den az olması

71. Ayakta midtarsal eklemden yapılan dezartikülasyonun ismi nedir?
- Boyd
  - Syme
  - Chopart
  - Pirogoff
  - Lisfranc
72. Patellar kondromalaziyi, patellofemoral osteoartritten ayıran fark hangisidir?
- Patellar kondromalazide patellar mobilite azalmış, osteoartritte artmıştır
  - Patellar kondromalazi, osteoartritin başlangıç evresi olup trikompartmantal osteoartrit ile sonuçlanır
  - Osteoartritte ilk değişiklikler eklem kıkırdağının yüzeysel tabakalarında, patellar kondromalazide ise derin tabakalarında görülür
  - Osteoartritte sinema belirtisinin pozitif olması, tanıyı koymak ve patellar kondromalaziden ayırmak için yeterlidir
  - Patellar kondromalazide ağrının kaynağı eklem kıkırdağı, osteoartritte ise sinoviyadır
73. Diz osteoartritinin konservatif tedavisinde kanıt düzeyi en yüksek olan tedavi şekli aşağıdakilerden hangisidir?
- Patellar bantlama
  - NSAİD veya asetaminofen kullanımı
  - Diyetle kilo verme ve egzersiz
  - Tabanlık kullanımı
  - Eklem içi kortizon kullanımı
74. Medial patellar instabilitenin nedeni aşağıdakilerden hangisidir?
- Genu varum
  - İyatrojenik nedenler
  - Medial patellofemoral ligaman yırtığı
  - Lateral kondiler hipoplazi
  - Femoral anteverسیون
75. Tekrarlayan patella çıkığı öyküsü olan 25 yaşında kadın hastada Q açısı 15 derece olarak ölçülmüştür. BT ile yapılan değerlendirmede patellanın santralde durduğu ve anterior tibial tüberkül-troklear sulcus mesafesinin 10 mm olduğu görülmüştür. Bu hasta için cerrahi tedavide hangi yöntem tercih edilmelidir?
- Artroskopik lateral gevşetme
  - Tuberositas tibianın medializasyon osteotomisi
  - MPFL rekonstrüksiyonu
  - Distal femoral osteotomi
  - Açık kama yüksek tibial osteotomi

76. Aşağıdakilerden hangisi adölesan idiopatik skolyozun cerrahi endikasyonlarından biri değildir?
- Büyüme çağındaki çocuklarda progresif bir eğrilik olması
  - Hastalığa gelişimsel kalça displazisinin eşlik etmesi
  - Ciddi kozmetik deformite olması
  - Torasik lordoz varlığı
  - 50 derece üzeri Cobb açısı
77. Skolyozlu bir hastada sırtta orta hatta aşırı kılınma ve gamze olması, aşağıdaki hastalıklardan hangisinin araştırılması yönünden hekimi uyarmalıdır?
- Diastematomiyeli
  - Ossifiye posterior longitudinal ligament
  - Tarlow kisti
  - Displastik spondilolistezis
  - Teratom
78. Torakal disk hernisinin cerrahi tedavisinde aşağıdaki yaklaşımlardan hangisi tercih edilmemelidir?
- Posterior laminektomi ve diskektomi
  - Kostatransversektomi
  - Transpediküler yaklaşım
  - Lateral ekstrakaviter yaklaşım
  - Anterior torakal yaklaşım
79. Adölesan idiopatik skolyozda eğri progresyonunun değerlendirilmesinde önemli olmayan parametre hangisidir?
- Büyüme potansiyeli
  - Şiddetli ağrı
  - Eğriliğin tipi
  - Risser evresi
  - Eğriliğin açısı
80. Aşağıdakilerden hangisinin spondilolistezis progresyonu ile ilişkisi yoktur?
- Eşlik eden skolyoz
  - Kubbe şeklinde sakrum
  - İleri lokalize kifoz açısı
  - Artmış sakral inklinasyon
  - Trapezoid şeklinde L5 vertebra



81. Araç dışı trafik kazası öyküsü olan ve bilinci kapalı olarak acil serviste görülen hastada değerlendirilmesi gereken ilk üç radyografi hangileridir?
- Ön-arka pelvis radyografisi
  - Ön-arka torokolomber bileşke radyografisi
  - Lomber lateral radyografi
  - Ön-arka göğüs radyografisi
  - Servikal lateral radyografisi
- I-II-III
  - I-III-IV
  - II-III-V
  - I-III-V
  - I-IV-V
82. Total kalça protezi cerrahi yaklaşımlarından anterolateral girişimde, posterolateral girişime oranla daha sık görülen komplikasyon hangisidir?
- Dislokasyon
  - Abduktör zayıflık
  - Gevşeme
  - Uyluk önü ağrısı
  - Nörovasküler yaralanma
83. Doğurgan yaştaki genç kadın hastalarda aşağıdaki total kalça artroplastisi yüzey seçeneklerinin hangisinden kaçınılmalıdır?
- Seramik – seramik
  - Metal – metal
  - Kobalt krom – polietilen
  - Seramik – polietilen
  - Seramik - metal
84. Total diz protezi uygulaması sırasında posterior femoral kondiler kesilerin rotasyonunu hangi eksene paralel olarak ayarlamak gerekir?
- Posterior kondiler eksene
  - Anterior kondiler eksene
  - Transepikondiler eksene
  - Tibia üst ucunun en derin noktası ile en yüksek noktasından geçen eksene
  - Kılavuzun en rahat yerleştiği eksene
85. Total diz artroplastisi sırasında yapılan lateral retinakular gevşetmenin en büyük riski aşağıdakilerden hangisidir?
- Medial patella çıkığı
  - Lateral Patella çıkığı
  - Patella kırığı
  - Patella devaskülarizasyonu
  - Geç rehabilitasyon

86. Parsiyel omuz protezi için aşağıdakilerden hangisi kesin kontrendikasyon oluşturmaz?
- Hastanın koopere olmaması
  - Aktif lokal enfeksiyon
  - Nöropatik eklem
  - Deltoid yetmezliği
  - 80 yaş üzeri hasta
87. Total ayakbileği protezi için aşağıdakilerden hangisi kesin kontrendikasyon oluşturur?
- Osteoporoz
  - Talusta osteonekroz
  - Periferel vasküler yetmezlik
  - Bu bölgede önceden geçirilmiş enfeksiyon
  - Ciddi dizilim bozukluğu ve instabilite
88. Beş yaşında kız hastanın muayenesinde sol kalçada abdüksiyon ve iç rotasyon kısıtlılığı ile birlikte pozitif Trendelenburg bulgusu saptanmıştır. Radyografide femur baş-boyun açısı 95 derece, Hilgenreiner-epifizyal açı 65 derece olup, femur boynunda ters V şeklinde vertikal bir defekt izlenmiştir. Hastaya aşağıdakilerden hangisi önerilmelidir?
- Puberteye kadar takip
  - Petrie kalça abdüksiyon cihazı
  - Valgus osteotomisi ve plaklama
  - Trokanter majorun distale laterale transferi
  - Açık redüksiyon ve iliak osteotomi
89. Radyografik görüntüsünde “ mum damlası” şeklinde osteoskleroz ile karakterize hastalık hangisidir?
- Melorreostosis
  - Pyknodysostosis
  - Osteopatia striata
  - Osteopoikilosis
  - Camurati-Engelman
90. Aşağıdakilerden hangisi çocukluk çağı toksik sinovitinin laboratuvar ve radyolojik bulgularından biri değildir?
- Lökosit sayısı normaldir
  - C-reaktif protein ve eritrosit sedimentasyon hızı genellikle normaldir
  - Eklem aspirasyon sıvısında hücre sayısı 20 binin altındadır
  - Direkt radyografilerde periartiküler osteopeni
  - Ultrasonografide geçici sinovite bağlı efüzyon görülür
91. Kalp hastalığı olan ve skolyoz cerrahisi planlanan hastada homolog kan transfüzyonunu azaltmak için aşağıdakilerden hangisi uygun değildir?
- Etkin hemostaz
  - Cell Saver Kullanımı
  - Hipotansif Anestezi
  - Önceden Depolanmış Otolog Kan Kullanımı
  - Eritropoetin Kullanımı

92. Aşağıdakilerden hangisi GKD tedavisinde Pavlik bandajı uygulamasının başarısını olumsuz yönde etkileyecek faktörlerinden değildir?
- Uygulama başlangıcında Ortolani testinin negatif olması
  - Kilolu bebek
  - Bilateral kalça çıkığı olması
  - Uygulamaya 4. ayda başlanması
  - Uygulama anında asetabuler açının 40 derece olması
93. Altı yaşındaki bir erkek çocukta ağrı nedeniyle çekilen ayak grafilerinde tarsal navikulanın osteonekrozu (Köhler Hastalığı) saptanırsa aşağıdaki tedavi seçeneklerinden hangisi tercih edilmelidir?
- Kısa bacak yürüme alçısı
  - Talonavikular artrodez
  - Talonavikular ve kalkaneoküboid artrodez
  - Küboid dekansellasyon
  - Navikülöküneiform artrodez
94. Aşağıdakilerden hangisi Legg Calve Perthes Hastalığının olası etiyolojik faktörlerinden biri değildir?
- Travma
  - Koagülasyon bozukluğu
  - Hiperaktivite sendromu
  - Endokrin bozukluklar
  - Pasif sigara içiciliği
95. Herring lateral kolon tip B Perthes Hastalığı olan ve kalçasında ağrı şikayeti bulunan 5 yaşında erkek çocukta aşağıdaki tedavi seçeneklerinden hangisi uygundur?
- İstirahat ve nonsteroid antiinflamatuar ilaç verilmesi
  - Abduksiyon cihazı
  - İntertrokanterik varus osteotomisi
  - Salter innominate osteotomisi
  - Pelvipedal alçı ile 2 ay immobilizasyon
96. Üç yaşındaki bir hastada pes planus, oblik talus ve vertikal talus ayırıcı tanısını yapmak için standart ön-arka ve yan grafilere ek olarak aşağıdaki grafilerden hangisi istenmelidir?
- Basarak ön-arka ayak grafi
  - Maksimum dorsifleksiyonda ön-arka ayak grafi
  - Maksimum dorsifleksiyonda ayak yan grafi
  - Maksimum plantar fleksiyonda ön-arka ayak grafi
  - Maksimum plantar fleksiyonda ayak yan grafi
97. Pes kavus deformitesinin muayenesinde kullanılan Coleman Lateral Blok Testi aşağıdaki seçeneklerden hangisini incelemektedir?
- Arka ayaktaki deformitenin düzelebilirliğini
  - Birinci metatars fleksiyonunun düzelebilirliğini
  - İç longitudinal kavsin esnekliğini
  - Ayak bileğinin koronal plandaki hareket kapasitesini
  - Midtarsal bölgedeki deformitenin düzelebilirliğini

98. Wilder Penfield'in homonkulusunda ařađıdaki yapıardan hangisinin serebral duyu alanı en geniřtir?
- Kalça
  - Gövde
  - Larinks
  - Omuz
  - El
99. On yařındaki bir çocuđa farklı yerlerden kas ii antibiyotik enjeksiyonları yapıldıđı biliniyor. Kontraktür tanısı ile yapılan muayene sırasında çocuđun diz fleksiyonu aynı taraf kalçası ekstansiyona getirildiđinde azalıyor. Yüzüstü yatırılarak diz fleksiyona zorlandıđında çocuđun pelvisi masadan yükseliyor. Bu bulgularla hangi kasta kontraktür vardır?
- Vastus lateralis
  - Gluteus Maksimus
  - İliopsoas
  - Rektus femoris
  - İliotibial bant
100. Laksite ve bađ gevřekliđi kriterlerinden (Wynne-Davies) olmayanı iřaretleyiniz.
- Diz rekurvatumunun 15 derece ve üstü olması
  - Dirsek rekurvatumunun 15 derece ve üstü olması
  - El başparmađının önkola paralel olacak kadar bükülebilmesi
  - El parmaklarının önkola paralel olacak kadar ekstansiyona getirilebilmesi
  - Ayakbileđi ekstansiyonunun 60 derece ve üzerinde olması

# 2013 TOTEK YETERLİK SINAVI 1. AŞAMA

## CEVAPLAR

1	e	26	c	51	c	76	b
2	c	27	d	52	d	77	a
3	d	28	c	53	a	78	a
4	a	29	e	54	c	79	b
5	d	30	a	55	a	80	a
6	d	31	b	56	a	81	e
7	d	32	d	57	c	82	b
8	d	33	a	58	b	83	b
9	b	34	c	59	c	84	c
10	c	35	a	60	b	85	d
11	e	36	c	61	a	86	e
12	a	37	c	62	c	87	c
13	b	38	d	63	e	88	c
14	d	39	c	64	d	89	a
15	e	40	b	65	b	90	d
16	d	41	a	66	e	91	c
17	d	42	b	67	c	92	b
18	c	43	b	68	a	93	a
19	e	44	d	69	b	94	d
20	c	45	d	70	b	95	a
21	a	46	b	71	c	96	e
22	e	47	c	72	c	97	a
23	a	48	c	73	c	98	e
24	c	49	d	74	b	99	d
25	d	50	c	75	c	100	c

# 2013 TOTEK YETERLİK SINAVI 1. AŞAMA

## Gelen İtirazlara Cevap

2013 TOTEK 1. Aşama soruları ve cevaplarına itiraz süresi 3.10.2013 tarihi itibarıyla sona ermiştir. 2013 TOTEK yazılı 1. Aşama sorularından 15'ine 30 adet itiraz yapılmıştır. Bunların çoğu "bence", "bildiğim kadarıyla" gibi ifadelerle başlayan ve birbirinden çok farklı olmayan itirazlardır. Yalnızca kaynak kitapları referans alan itirazlar değerlendirmeye alınmış, kişisel kanılara dayanan itirazlar kabul edilememiştir. Sorular hazırlanırken ve seçilirken bu gibi durumları en aza indirebilmek için defalarca kontrolü yapılmaktadır. 2013 yazılı sınava gelen itirazlar değerlendirilmiş ve sonuçta herhangi bir değişikliğe neden olacak sorun bulunmamıştır.

TOTEK Yönetim Kurulu ve sınav Komisyonu