



Septik artrit

Septic arthritis

Volkan Öztuna

Mersin Üniversitesi Tıp Fakültesi Ortopedi ve Travmatoloji Anabilim Dalı, Mersin

Septik artrit acil girişim gerektiren ve morbiditesi yüksek olan bir durumdur. Bu derlemenin amacı septik artritin tanı ve tedavisi için bir algoritma sunmak, septik artrit gelişiminde etkili olan çeşitli risk faktörlerini ve yeni gelişen tedavi stratejilerini ilgili literatür eşliğinde tartışmaktır. Septik artritin tanı ve tedavisinde klavuzluk edecek yüksek kalitede delillerin sayısı yeterli değildir. Eklem aspirasyonu ve sinovyal sıvı kültürü tanı konulabilmesi için şarttır, fakat sıvıda hücre sayımının faydası olmayabilir. Bu derlemede zamanında yapılacak tıbbi ve cerrahi girişimlerin ve destekleyici önlemlerin gerekliliği vurgulanmıştır. Ancak eklem drenajı için kullanılacak cerrahi girişimler karşılaştırıldığında (aspirasyon, artroskopik ve açık yöntem) hastalığın seyrini etkileyecek belirgin bir fark bulunmamıştır. Antibiyotik kullanımının gerekliliği açıktır, fakat tedavisi süresi ve verilmiş yolu üzerine henüz kesinleşmiş bilgiler yoktur.

Anahtar sözcükler: Antibiyotik; aspirasyon; septik artrit.

Septic arthritis is an important medical emergency with high morbidity. The purpose of this review is to present an algorithm for the diagnosis and treatment of septic arthritis, discussing various risk factors for the development of septic arthritis and reviewing the recent literature on emerging treatment strategies. There is a paucity of high-quality evidence upon which to base guidelines for the diagnosis and treatment of septic arthritis. Joint aspiration and culture of synovial fluid is crucial to the diagnosis, but cell count measurement may not be helpful. This review emphasised the need for timely medical and surgical interventions and appropriate supportive measures. However, comparison of the drainage methods for joints (aspiration, arthroscopic and open methods) showed no significant differences on the course of the disease. Antibiotics are clearly required but there are no strict data to indicate by which route or for how long.

Key words: Antibiotic; aspiration; septic arthritis.

Septik artrit, eklemlerdeki sinovyal zar ve sinovyal sıvının bakteriyel, viral ya da fungal etkenlerle oluşan iltihabıdır. Sinovyal zar oldukça vasküler bir yapıdır ama koruyucu bazal membranı olmadığı için kan yolu ile gelen mikroorganizmalar kolaylıkla yerleşebilir.^[1] Genel nüfusta 6/100.000 oranında görülür. On beş yaşın altında ve 55 yaşın üstünde daha sık gözlenir.^[2] Hastanın romatoid artrit, diyabet, kronik karaciğer-böbrek hastalığı, kanser, alkolizm gibi risk faktörleri taşıması; eklem ponsiyonu ya da eklem cerrahisi geçirmiş olması ve bağışıklık sistemini baskılayan tedavi alıyor olması risk oluşturur.^[3,4]

Bakteriler eklem şu yollarla girer:^[5]

• Kan akımıyla: En sık görülen enfeksiyon yoludur. Mikroorganizma hematogen yolla, vücuttaki bir

enfeksiyon odağından (sinüzit, bronşektazi vb.) eklem sinovyasına gelir. Ergen ve genç erişkinlerdeki gonokokal artrit genellikle bu yol ile gelişir. İntravenöz ilaç kullanıcıları da Gram negatif bakteriyemiyle septik artrit gelişmesine eğilimlidir.

• Lokal travma; açık kırıklar, eklem içi cerrahi girişimler, artroplasti ameliyatları ve intraartiküler steroid enjeksiyonu sonrası oluşan travmalar.

• Komşu enfekte odaktan yayılım; bakteriler osteomyelit gibi bir komşu enfeksiyon odağından eklem içine geçebilirler. İki yaşın altındaki çocuklarda özellikle bu yol önemlidir. Fizis hattını rahatlıkla geçen mikroorganizmalar kemik içinden eklem yayılabilirler. Ya da femur üst uç, humerus üst uç, radius başı gibi yerleşimlerdeki osteomyelitler, eklem kapsülünün

kemiğin metafizine kadar uzanması nedeniyle kolayca eklem içine drene olabilirler.

PATOGENEZ

Mikroorganizma eklem içine girdiğinde ilk yanıt olarak sinovyal sıvıda lökositler toplanır. Ortamda süpüratif bir sıvı artışı olur. Lökositlerden ve sinovyanın içindeki lizozomlardan salgılanan proteolitik enzimler ve metalloproteinazlar (kollajenaz- elastaz-katepsin) proteoglikan matriksi parçalamaya başlar.^[1,6] Bu septik olay erken dönemde engellenirse kollagen hasarı oluşmaz. Kaybedilen proteoglikan tekrar yerine konabilir. Ama hasar ilerlerse kollagen ve kondrosit kaybı gelişir.^[6] Sinovyal hipertrofi oluşur ve biriken pürülan materyal ve fibrinöz pıhtı eklem yüzeylerini kaplar. Hipertrofik granülasyon dokusu, pannus oluşur ve eklem yüzeylerinin harabiyetini artırır. Enfeksiyonun subkondral kemiğe yayılmasına neden olur. Başlangıçta gelişen fibrozis daha sonra ankiloz ile sonuçlanır. Artan intraartiküler basınç, kemikleşme merkezlerini besleyen damarlarda tıkanıklığa ve avasküler nekroza neden olabilir.^[3]

Staphylococcus aureus (*S.aureus*) ile yapılan deneysel hayvan çalışmaları septik artrit molekül seviyede nasıl geliştiği ile ilgili ipuçları bulunmuştur.^[2] *S.aureus*'un taşıdığı CCA (chromosomal collagen adhesion) geni ile kırıkdağa direkt bağlantı yapabildiği saptanmıştır. Bu genin aktif olduğu suşların eklemi daha kolay enfekte ettiği gösterilmiştir.^[7] Farelerin kuyruk veninden yapılan bakteri enjeksiyonundan sonra sinovya makrofaj infiltrasyonu gözlenmiş, interlökin (IL)-4, IL-6, tümör nekroz faktörü-alfa (TNF α) miktarı artmış ve patogeneze bağımsızlık sisteminin rol aldığı kanıtı olarak 48 saat sonra diz eklemine artmış T lenfosit CD-4 + hücreleri saptanmıştır.^[8,9]

ETYOLOJİ

Tüm olgular arasında en sık görülen etkenler Gram pozitif koklardır. On ile kırk yaş arasında en sık görülen etken *Neisseria gonorrhoeae*'dir. Non-gonokokal olgularda en sık saptanan etken *S.aureus*'tur.^[2] Yenidoğan döneminde *S.aureus*, β -streptokoklar ve Gram negatif basiller en sık rastlanan etkenlerdir. Altı ay - beş yaş arasında septik artritlerde en sık etken olan mikroorganizma *Haemophilus influenzae* olarak saptanmıştır. Ama son dönemlerde yapılan aşılama çalışmaları sayesinde eskisi kadar karşımıza çıkmamaktadır. Genellikle üst solunum yolu enfeksiyonu veya bakteriyemiyle seyreden otitis media sonrası görülür.^[3]

Hastaya bağlı risk faktörlerine göre bazı mikroorganizmalar daha sık karşımıza çıkar. İmmün yetmez-

likli hastalarda A grubu dışı streptokoklar ve Gram negatif basiller daha sık enfeksiyon yaparlar. Hatta enfeksiyonlar polimikrobiyal olabilir. Gram negatif bakterilerin içinde ilk sırada *Escherichia coli* (*E.coli*) yer alır. *Staphylococcus epidermidis*, enfekte eklem protezlerinde en sık saptanan bakteridir.^[1] İntravenöz ilaç alışkanlığı söz konusu ise *Pseudomonas aeruginosa*, *Serratia marcescens*, Klebsiella türleri enfeksiyondan sorumlu olabilir. Alkolizm ve HIV enfeksiyonu gibi faktörlerin varlığında *Streptococcus pneumoniae* ve çoğu kez pnömoni, menenjit gibi primer bir enfeksiyon ile birlikte görülür.^[10] Kedi ve köpek ısırması durumunda daha çok metakarpal eklemlerde olmak üzere *Pasteurella multocida* etken olabilir. İnsan ısırıklarından sonra *Eikenella corrodens* ve oral anaerobların yol açtığı artritler görülür.

Kronik septik artrit söz konusu ise tüberküloz basili dışındaki Mycobacterium türleri etken olabilir (*M.tuberculosis* daha çok osteomyelit etkenidir). Benzer artrit *Actinomyces israeli* ve *Nocardia* türleri de neden olabilir. Lyme, brusellöz gibi enfeksiyonların seyri sırasında da enfektif artrit gelişebilir. Brucella enfeksiyonlarında %54 oranında sakroileit, %7 oranında spondilit görülür.^[1] Uzun süre hastanede kalan ve kateterize edilmiş hastalarda *Candida albicans* ve diğer funguslar da etken olabilir.

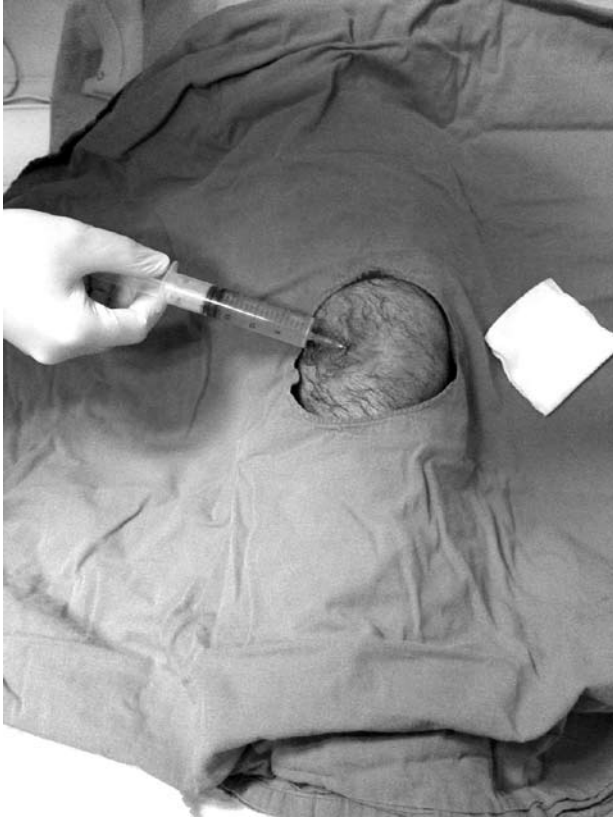
Parazit ve virüsler de artrit neden olabilir. Ancak bunlar daha çok immünolojik mekanizmalarla meydana gelen artritlerdir.^[2]

TANI

Klinik ve laboratuvar bulguları

Tüm eklemlerde görülebileceği gibi alt ekstremitenin yük taşıyan, geniş eklemlerinde (diz, kalça, ayakbileği) daha sık rastlanır. Non-gonokokal olanlar genelde tek eklem tutulumu şeklinde görülür. Birden çok eklem tutulumu olan olgular da vardır.^[11] Romatoid artritli hastalarda birden fazla eklem tutulabilir ve septik artrit ile romatoid artrit akut alevlenmesi benzer tablolar olduğu için tanı koymak zordur.^[5] Diz eklemlerinde tanı kolay konulabilir, ancak kalça ve omuz eklemine efüzyonun varlığı fark edilmeyip tanıda gecikme olabilir.

Septik artritli olgularda genellikle ateş yükselmesi, halsizlik, iştahsızlık, bulantı vb. sistemik bulgular saptanır. Ayrıca lokal enflamasyon bulguları vardır. Eklemde şişlik, kızarıklık, ısı artışı, hassasiyet ve hareket kısıtlılığı belli başlı bulgulardır. Septik artrit atağı, osteomyelit atağından daha akut bir tablodur. Yenidoğanlarda psödoparalizi olabilir.^[12] Küçük çocuklarda yüksek ateş ve huzursuzluk olduğu zaman ekstremiteler mutlaka muayene edilmeli ve eklem



Şekil 1. Diz ekleminde septik artrit olduğu düşünülen hastanın eklem aspirasyonunda pürülan karakterli materyalin geldiği gözleniyor.

hassasiyeti araştırılmalıdır. Daha büyük çocuklarda ekstremiteler hareketlerinden kaçınma ve alt ekstremitelerde tutulumunda ise topallama (artraljik topallama) hatta yürüyememe olabilir.^[13]

Kırk yaş öncesi bayanlarda menstruasyondan hemen sonra veya gebeliğin başlangıcında gözlenen artritlerde gonokokal artrit düşünülmelidir (asemptomatik taşıyıcı olabilirler).^[3] Gezici poliartrit şeklinde başlayıp tek eklemden yoğunlaşan bulgular yapar. Gonokokal enfeksiyonun genito-üriner, santral sinir, cilt ve kardiyak sistem bulguları da araştırılmalıdır.

Laboratuvar bulgularından kanda beyaz küre sayısının ve eritrosit sedimentasyon hızının ve C-reaktif proteinin artışı septik artrit destekleyen bulgulardır. Ancak öncesinde enflamatuvar bir eklem hastalığı varsa (RA gibi) eritrosit sedimentasyon hızındaki artış çok anlamlı olmayabilir.^[3]

SİNOVYAL SIVI İNCELEMESİ

Tanı, sinovyal sıvının steril koşullarda aspire edilerek makroskopik, mikroskopik, mikrobiyolojik ve biyokimyasal değerlendirilmesi ile konulur (Şekil 1). Sinovyal sıvının incelenmesinde kullanılan ölçütler Tablo 1'de verilmiştir. Hem mikroskopik hem de mikrobiyolojik olarak septik bir patojen saptanmasa dahi o eklemden septik artrit olabilir. Çünkü bazı olgularda immünolojik reaksiyonlar, enfeksiyöz reaksiyonlardan daha baskın rol oynar.^[5]

İğne ile eklem girerken cildin sağlam görünen yerinden girmeye çalışılmalıdır. Aksi takdirde cilt ve cilt altındaki bir enfeksiyon odağı iyatrogenik olarak eklem içine taşınabilir ya da yanlış bir tanı konmasına neden olur.^[2]

Septik artritte erken dönemde eklem sıvısı aspire edilirse seröz olabilir ancak genellikle bulanıktır. Rengi genellikle sarı, gri ve yeşildir. Viskozitesi genelde azalmıştır.^[3] Sinovyal sıvının mikroskopik bakışında beyaz küre sayısı genellikle $50.000/\text{mm}^3$ 'ün üzerindedir ve çoğu zamanda $100.000/\text{mm}^3$ 'den fazladır.^[12] Hücre sayısının $20.000-50.000/\text{mm}^3$ arasında olması tanıyı zorlaştırabilir. Lökosit sayısının $20.000/\text{mm}^3$ 'ün altında olması enfeksiyon olasılığını azaltır. Septik artrit hücrelerin %80'i polimorf çekirdekli lökositlerdir.^[5] Septik artrit varlığına rağmen, malign hastalığı olanlarda, kortikosteroid kullananlarda ve intravenöz ilaç kullanma alışkanlığı olanlarda sinovyal sıvıda lökosit sayısı $50.000/\text{mm}^3$ 'den az olabilir.^[2] Ancak polimorf çekirdekli lökosit sayısı %90'ın üzerindedir. Enfeksiyon olmadan sinovyal sıvıda polimorf çekirdekli lökosit artışı, kristal birikiminin olduğu eklem hastalıkları ve romatoid artritte görülebilir. Tüberküloz olgularında mononükleer hücre infiltrasyonu %30-50 arasında olabilir.

Tablo 1. Sinovyal sıvı analizi^[7]

Grup	Görünüm	Hücre sayısı/ml	Nötrofil oranı (%)	Glukoz (Seruma göre %)	Kültür	Tanı
Normal	Temiz, berrak	<100	<25	75-100	-	-
Enflamasyon	Temiz, sarımsı renk	200-10.000	25-50	75-100	-	Dejeneratif artrit, travma, lupus, non spesifik sinovit
Şiddetli enflamasyon	Sarımsı, bulanık	2.000-75.000	50-75	50-100	-	Romatoid artrit, gut, psödogut
Septik	Bulanık, yeşil-sarı, yoğun	>50.000	>80	<50	+	Akut gut artrit, septik artrit

Sinovyal sıvıdan Gram boyama ve kültür yapılması şarttır. Sinovyal sıvıda mikroorganizma üretme oranı %25-97 arasında değişmektedir.^[14] Kültürlerde üremelerin daha yüksek oranlarda olmasını sağlamak için hem agar plaklarına hem de kanlı besi yerlerine ekim yapılmalıdır.^[15] Yaymaların Gram boyaması ile Gram pozitif bakteriler %75-80, Gram negatif bakteriler %40-50 oranında saptanabilir. Aerob ve anaerob bakterilerin üretilebilmesi için sıvı, vakit geçirilmeden ve gerekli bilgiler verilerek, laboratuvara gönderilmelidir. Tüberküloz tanısı her zaman akılda tutulmalı ve Ziehl Neelsen besiyerine ekim yapılması istenmelidir.^[13]

Eklem sıvısı dışında kan kültürü, üretral akıntı, yara yeri kültürü gibi diğer kültürlerin de alınması gerekir. Sinovyal sıvıda antijen tanımlaması *Streptococcus pyogenes*, *S. pneumoniae*, ve *H. influenzae* için faydalıdır. Polimeraz zincir reaksiyonu (polimerase chain reaction; PCR) yaygın kullanılmayan bir yöntem olmakla birlikte tanı sorunu olan bazı durumlarda kullanılabilir. Örneğin kültürde üretilmesi zor olan, direkt Gram boyası ile görülebilme olasılığı %25'in altında olan *Neisseria gonorrhoeae* artritinin tanısında yardımcı olabilir. Ama stafilokok ve streptokok enfeksiyonlarında PCR yapılması gereksizdir.^[15]

Septik artrit olgularında sinovyal sıvıdan glukoz ve laktik asit tayini yapılabilir. Sinovyal sıvıda glukoz seviyesi, aynı anda alınan kan şekerinden 50 mg/dl'den daha fazla azalmışsa septik artrit tanısını destekler. Ancak her zaman saptanan bir bulgu değildir. Laktik asit veya laktat dehidrogenaz artışı bakteriyel etken için destekleyici bir bulgudur.^[1]

RADYOLOJİ

Septik artritte görüntüleme yöntemleri olarak direkt radyografi, ultrasonografi, bilgisayarlı tomografi (BT) ve manyetik rezonans görüntüleme (MRG) yöntemleri kullanılabilir.^[5]

Direkt radyografik incelemede eklem mesafesinde artış saptanmasının yanında yumuşak doku şişliği ve altta yatan hastalığa bağlı görüntüler (kristal vb.) tespit edilir. Komşu kemiklerde osteomyelit varlığı araştırılır (Şekil 2). Komşu eklem yüzlerinde poroz gelişmesi zamanla ortaya çıkan bir bulgudur. Kalça ve omuz ekleminde erken dönemde dahi sublüksasyon görülebilir.^[3]

Ultrasonografi, eklemdaki sıvının varlığını tespit etme yardımcı olduğu gibi aspirasyon için de yol gösterici olan ve en sık kullanılan görüntüleme yöntemidir. Hasta başında yapılabilir olması ve eş zamanlı eklem aspirasyonuna olanak tanınması nedeniyle avantajlıdır.^[4] Tomografi osteomyelit ile birlikte olan artritlerin tanımlanmasında ve efüzyonun gösterilmesinde yararlıdır. Rutin olarak kullanılmaz.

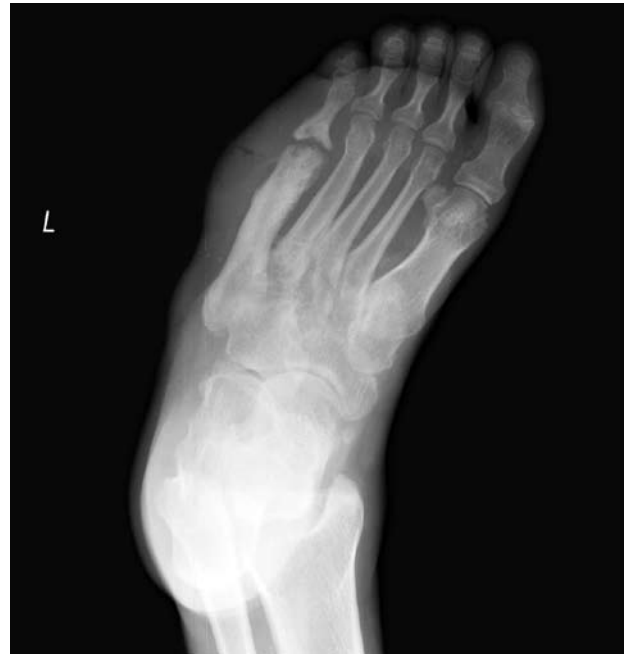Manyetik rezonans görüntüleme, diğer görüntüleme yöntemlerine göre eklem sıvısını gösterme açısından en hassas olan yöntemdir. Özellikle kontrastlı teknikler kullanılarak piyojenik sakroileit^[16] ve omurga apseleri, enfeksiyonun eklem dışı yayılımı ve osteomyelitin eşlik edip etmediği gösterilir. Ayrıca hamilelerde septik artrit tanısında MRG kullanılabilir.

Nükleer tıp

Nükleer tıp yöntemlerinden teknesyum-99m difosfonat ile incelemede periartiküler tutulum artışı saptanır. Şüpheli olgularda ek olarak Galyum-67 sitrat ile yapılan sintigrafi veya indium-111 ile işaretli lökosit sintigrafik incelemesi tanıda yardımcı olabilir. Son zamanlarda teknesyum-99m ile ya da indium ile işaretli insan immünoglobulini de eklem enfeksiyonlarının ayırıcı tanısında kullanılmaktadır.^[17] Sintigrafik inceleme ile selülit ve osteomyelit tablolarının ayırıcı tanısı da yapılabilir. Bu yöntemler duyarlı olmakla beraber özgüllükleri düşüktür.

Ayırıcı tanı

Romatizmal ateş, akut juvenil artrit, romatoid artrit, kristal artropati, reaktif sinovit, viral artritler (hepatit B, rubella, kabakulak), osteomyelit, selülit, travmatik hemartroz, rüptüre olmuş Baker kisti, derin ven trombozu, pigmente villonodüler sinovit ayırıcı tanıda düşünülmesi gereken hastalıklardır.^[13]



Şekil 2. Sağ ayak 5. metatarsofalangeal eklemden septik artrit sekeline bağlı deformasyon ve komşuluğundaki metatarsta osteomyelit görüntüsü.

TEDAVİ

Tedavide üç ana amaç vardır.^[1,3,4,12]

1. **Eklemin temizlenmesi:** Eklem içindeki süpüratif sıvının drenajı ile bakteri, debris, fibrinin uzaklaştırılması ve uygun antibiyotiklerle enfeksiyon tedavisine başlanması.

2. **Eklemin anatomik yapısının korunması:** Eklem desteklenmesi, ağrının giderilmesi ve deformite gelişmesinin önlenmesi (ilk 2-7 gün ekstremitenin immobilize edilmesi).

3. **Eklemin ve ekstremitenin rehabilitasyonu:** En kısa zamanda eklem hareketine ve kuvvetlendirme egzersizlerine başlanması.

Bu işlemlerin yapılmasına karşın klinik tabloda bir düzelme olmuyorsa o zaman:

- Antibiyotik seçimi yanlış olabilir. Tedavi durdurulup tekrar kültür alınmalıdır,
- Başka bir enfeksiyon odağı araştırılmalıdır,
- Manyetik rezonans görüntüleme ile osteomyelit varlığı araştırılmalıdır.^[4]

Drenaj

Septik artrit, ortopedi disiplninde acil müdahale gerektiren durumlardan biridir. Tanı konulur konulmaz eklem içindeki pürülan sıvının drenajı ile bakteri, debris ve fibrinin en kısa zamanda uzaklaştırılması gerekir.^[13] Septik artrit en tartışmalı konusu eklem içindeki materyalin nasıl drene edileceğidir. Tedavi seçenekleri:

- Tekrarlayan aspirasyonlar
- Cerrahi drenaj
 - Artroskopik
 - Artrotomi

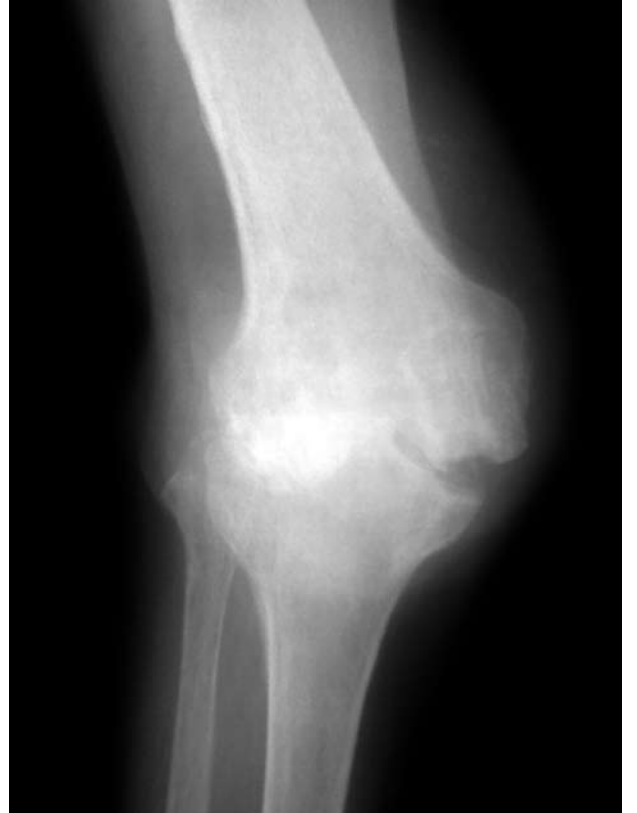Kalçaeklemigibitekrarlayanaspirasyonlarınzoryapılabilirdiği eklemlerde artrotomi ile drenaj yapılmalıdır.^[12] Diz, omuz, dirsek ve ayakbileği eklemlerinde cerrahın yeterince deneyimi varsa artroskopik drenaj yapılabilir ya da bu eklemlere tekrarlayan aspirasyonlar yapılabilir. Bu tedavi seçeneklerinin birbirine üstünlüğünü gösterebilecek bir çalışma henüz yoktur.^[18-20] Ama iğne ile tekrarlayan aspirasyonlar yapmanın etkin drenaj sağlamada yetersiz kalabileceği, ne kadar süreler ile tekrarlanması gerektiğinin belirsiz oluşu ve işlemin küçük çocuklarda yapılmasının zor oluşu gibi sorunlar vardır.^[3] Bu yöntem tercih edilse dahi aspirasyonlar ile 48 saat içinde sistemik bulgular düzelmüyor ve sıvının pürülan karakterinde gerileme olmuyorsa eklem cerrahi drenajının yapılması şarttır.

Cerrahi sonrası ekleme yerleştirilen kateterlerden serum fizyolojik ile devamlı yıkama yapılması da (2-3 gün) önerilen yöntemlerdendir. Eklem içine antibiyotik enjeksiyonu yapılmasının kronik sinovite neden olduğu düşünüldüğü için pek önerilmemektedir.^[21] Hastalığın ilerlediği durumlarda, çok yoğun bir enfeksiyon görüntüsü varsa ya da tedavisi eksik kalmış ve kronikleşmiş olgularda ek olarak sinovektomi yapılabilir.

Antibiyotik tedavisi

Aspirasyonda alınan materyalin Gram boyaması ile antibiyotik seçimi yapılır. Boyamada bakteri görülmez, ama hücre sayımında yoğun polimorf çekirdekli lökosit görülürse hastanın yaşına ve taşıdığı risk faktörlerine bakarak en uygun antibiyotiğe başlanır.^[1,2,4] Tedaviye intravenöz yolla başlanır. Eklem içine antibiyotik enjeksiyonu gerekli değildir. İlk 48 saat sonunda alınan kültür sonuçlarına göre tedavi yönlendirilir.

Antibiyotik seçiminde, her hastanenin kendi enfeksiyon kontrol komitesine danışılmalıdır. Ama genelde beş yaşın altındaki çocuklarda 2. (cefuroxime) ve 3. kuşak (ceftriaxone) sefalosporinler kullanılabilir. Beş yaşın üstündeki çocuklarda ve yetişkinlerde Gram boyasında



Şekil 3. Yetmiş iki yaşındaki bayan hastada septik artrit sekeli olarak diz eklemde kemik yapı hasarı ve subluksasyon görülüyor.

S.aureus'u düşündüren bir görüntü saptanırsa nafsilin, oksasilin; ya da metisiline dirençli suşlar, varsa vankomisin, teicoplanin gibi antibiyotikler kullanılır. Protez enfeksiyonu, ameliyat sonrası enfeksiyon, postintraartiküler enjeksiyon söz konusu ise vankomisin, siprofloksasin ile kombine edilerek kullanılabilir. Siprofloksasinin rifampisin ile kullanımı bir tedavi seçeneği olabilir.^[4] Son zamanlarda bakteriyostatik olmasına karşın linezolid ile başarılı tedavi edilmiş olgu çalışmaları bildirilmiştir.^[22]

Gram boyasında Gram negatif gonokok görüntüsü varsa, hasta seksüel aktif bir yetişkinse penisilin G tedavisi verilebilir. Deri lezyonu veya tenosinovit de varsa bu durumda seftriakson tercih edilir. Etken Gram negatif basil ise 3. kuşak sefalosporin ve bir aminoglikozidin birlikte kullanılması uygun olur.^[12,13] Belli aralarla alınan sinovyal sıvının kültür ve duyarlılık testlerinin sonucuna göre gerekiyorsa antibiyotikler değiştirilir.

Septik artrit olgularında antibiyotik tedavisinin ne kadar süreceği ile ilgili bir fikir birliği yoktur. Genel eğilim, sistemik bulguların düzelmesi ile (ateşin düşmesi, lökosit ve C-reaktif proteinde azalma olması, ağrının azalması) intravenöz tedaviden oral tedaviye geçmektir. Toplam tedavi süresi 2-4 haftadır.^[1,3] Gram negatif basil ve *S.aureus* etken ise tedavi daha uzun sürebilir. Antibiyotik dozajları osteomyelit ile aynıdır. Antibiyotik ile tedavi süresi osteomyelitte olduğu kadar uzun değildir. Ama tüberküloz artrit tedavisi uygun kombinasyonlar ile (isoniazid, rifampin, ethambutol) 18 ay devam eder.

Septik artrit tedavisinde antimikrobiyal ajanlar ile antiinflamatuvar ajanların (hatta kortikosteroidlerin) birlikte kullanılması ile daha etkin tedaviler yapılabileceğini gösteren çalışmalar vardır.^[23] Henüz yaygın kabul gören bir kombinasyon değildir.

KOMPLİKASYONLAR

Eklemlerde kısırlıkta lizis, eklem deformasyonu, hareket kısıtlılığı, subluksasyon, dislokasyon (Şekil 3), avasküler nekroz, fiziste gelişme kusuru, osteomyelit, sinovit, artrit, ankiloz gibi komplikasyonlar görülebilir. Çocukların kalça ekleminde bu komplikasyonlar daha sık gözlenir. Tanının hastalığın erken dönemlerinde konulabilmesi ile sekelsiz bir tedavi şansı %80'ler civarındadır. Yedi günden sonra başlanan tedavilerde prognoz kötüleşmektedir.^[5]

KAYNAKLAR

1. Ross JJ. Septic arthritis. Infect Dis Clin North Am 2005; 19:799-817.
2. Tarkowski A. Infection and musculoskeletal conditions: Infectious arthritis. Best Pract Res Clin Rheumatol 2006; 20:1029-44.
3. Goodman SB, Chou LB, Schurman DJ. Management of pyarthrosis. In: Chapman MW, editor. Chapman's orthopaedic

4. Mathews CJ, Coakley G. Septic arthritis: current diagnostic and therapeutic algorithm. Curr Opin Rheumatol 2008; 20:457-62.
5. Pollard H, Granger S, Tuchin PJ. Bacterial arthritis. A review. Australas Chiropr Osteopathy 1999;8:45-53.
6. Curtiss PH Jr, Klein L. Destruction of articular cartilage in septic arthritis. II. In vivo studies. J Bone Joint Surg [Am] 1965; 47:1595-604.
7. Patti JM, Bremell T, Krajewska-Pietrasik D, Abdelnour A, Tarkowski A, Rydén C, et al. The Staphylococcus aureus collagen adhesin is a virulence determinant in experimental septic arthritis. Infect Immun 1994;62:152-61.
8. Goldenberg DL. Bacterial arthritis. Curr Opin Rheumatol 1995;7:310-4.
9. Hultgren O, Kopf M, Tarkowski A. Staphylococcus aureus-induced septic arthritis and septic death is decreased in IL-4-deficient mice: role of IL-4 as promoter for bacterial growth. J Immunol 1998;160:5082-7.
10. Hughes RA, Rowe IF, Shanson D, Keat AC. Septic bone, joint and muscle lesions associated with human immunodeficiency virus infection. Br J Rheumatol 1992;31:381-8.
11. Goldenberg DL, Reed JI. Bacterial arthritis. N Engl J Med 1985;312:764-71.
12. Green EN. Bone and joint infections in children. In: Weinstein SL, Buckwalter JA, editors. Turek's orthopaedics. 5th ed. Philadelphia: Lippincott Company; 1994. p. 127-50.
13. Dlabach JA, Park AL. Infectious arthritis. In: Canale ST, Beaty JH, editors. Campbell's operative orthopaedics. 11th ed. Philadelphia: Mosby Elsevier; 2008. p. 723-50.
14. Hamed KA, Tam JY, Prober CG. Pharmacokinetic optimization of the treatment of septic arthritis. Clin Pharmacokinetics 1996;31:156-63.
15. Mathews CJ, Kingsley G, Field M, Jones A, Weston VC, Phillips M, et al. Management of septic arthritis: a systematic review. Postgrad Med J 2008;84:265-70.
16. Sandrasegaran K, Saifuddin A, Coral A, Butt WP. Magnetic resonance imaging of septic sacroiliitis. Skeletal Radiol 1994;23:289-92.
17. Oyen WJ, Claessens RA, van Horn JR, van der Meer JW, Corstens FH. Scintigraphic detection of bone and joint infections with indium-111-labeled nonspecific polyclonal human immunoglobulin G. J Nucl Med 1990;31:403-12.
18. El-Sayed AM. Treatment of early septic arthritis of the hip in children: comparison of results of open arthrotomy versus arthroscopic drainage. J Child Orthop 2008;2:229-37.
19. Sammer DM, Shin AY. Comparison of arthroscopic and open treatment of septic arthritis of the wrist. J Bone Joint Surg [Am] 2009;91:1387-93.
20. Wirtz DC, Marth M, Miltner O, Schneider U, Zilkens KW. Septic arthritis of the knee in adults: treatment by arthroscopy or arthrotomy. Int Orthop 2001;25:239-41.
21. von Essen R, Savolainen HA. Bacterial infection following intra-articular injection. A brief review. Scand J Rheumatol 1989;18:7-12.
22. Falagas ME, Siempos II, Papagelopoulos PJ, Vardakas KZ. Linezolid for the treatment of adults with bone and joint infections. Int J Antimicrob Agents 2007;29:233-9.
23. Odio CM, Ramirez T, Arias G, Abdelnour A, Hidalgo I, Herrera ML, et al. Double blind, randomized, placebo-controlled study of dexamethasone therapy for hematogenous septic arthritis in children. Pediatr Infect Dis J 2003;22:883-8.