

Ortopedi ve Travmatolojide Ortez Kullanımı

H.Hakan UYSAL*

Ortezler, ekstremitenin ya da gövdenin azalan, bozulan veya kaybolan işlevlerini üstlenen veya bu işlevlere yardım eden metal, plastik, deri gibi malzemelerden yapılan yardımcı cihazlardır. Ortezler işlevlerine göre 5 ana başlıkta toplanır. Bunlar:

1.) İmmobilize Edici Ortezler: Daha çok vertebral kolon patolojilerinde gövde hareketini kısmen veya tamamen sınırlamak için kullanılmakla birlikte, alt veya üst ekstremitelerde kırık sonrası immobilizasyonda, romatoid artrit gibi olgularda ağrıyı azaltmak amacıyla kullanılır. Örnek; Gövde Korseleri.

2.) Harekete Yardımcı Ortezler: Genellikle sinir yaralanmalarından sonra oluşan kas zayıflıklarında zayıf olan kasın işlevini tamamlamasına yardımcı olmak amacıyla kullanılır. Örnek; Dinamik El Splintleri.

3.) Destekleyici Ortezler: Sinir yaralanmalarından sonra ortaya çıkan kas zayıflıklarında veya kalıcı kas kuvvet dengesizliklerinde ilgili vücut segmentini destekleyerek oluşabilecek deformitelere karşı korumak amacıyla uygulanır. Örnek; Statik Splintler.

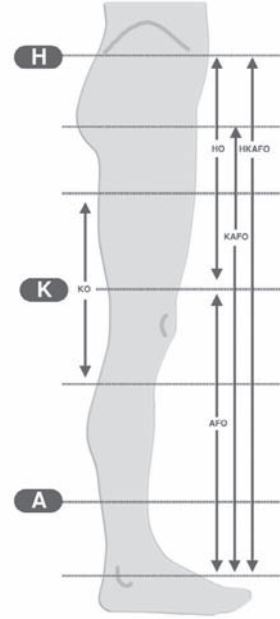
4.) Düzeltici Ortezler: Herhangi bir nedenle oluşan deformiteyi düzeltmek amacıyla kullanılır. Örnek; Skolyoz korseleri, gelişimsel kalça çıkığında kullanılan ortezler.

5.) Koruyucu Ortezler: Ekstremitayı korumak amacıyla kullanılır. Örnek; PTB Ortezi, Modifiye Thomas Ortezi.⁸

Ortopedi ve Travmatoloji alanında kullanılan ortezler genel olarak 3 başlık altında toplanır:

- 1.) Alt Ekstremitte Ortezleri
- 2.) Üst Ekstremitte Ortezleri
- 3.) Spinal Ortezler

1.) ALT EKSTREMİTE ORTEZLERİ




Şekil1: Alt Ekstremitte Ortezleri.

Ayak Ortezleri (FO): Ayağı ilgilendiren sorunlarda kullanılır. Pes planus ve pes cavusda kullanılan medial longitudinal ve tranvers ark destekleri, pes varus ve pes valgusta kullanılan medial ve lateral topuk kamaları ve kalkaneal destekler, metatarsaljide kullanılan metatarsal pedler bu grupta sayılabilir.



Şekil. 2-a: Ark Takviyesi (FO).



Şekil. 2-b: Kısalık Takviyeli Tabanlık (FO).

Ayakkabı Ayak Ortezleri (AFO): AFO'lar hem ayak hem de ayakkabı hareketlerini, dolaylı olarak da dizi kontrol etmek, deformiteleri düzeltmek ve kas zayıflığını kompanse etmek amacıyla kullanılır.

* Eskişehir Osmangazi Üniversitesi, Sağlık Hizmetleri Meslek Yüksekokulu, Protez Ortez Bölüm Başkanı, Eskişehir, Yrd.Doç.Dr.

AFO'lar klasik kısa yürüme ortezleri ve termoplastik ayakbileği ayak ortezleri olmak üzere iki gruba ayrılır.⁶



Şekil 3: Klasik Kısa Yürüme Ortezi (AFO)

a) Klasik Kısa Yürüme Ortezi: Bir çift lateral çubuk, bir çift eklem, baldır bandı, üzengi ve uygun ayakkabıdan oluşan yürüme ortezidir. Genellikle peroneal sinir hasarına bağlı olarak gelişen düşük ayak deformitesinde kullanılır. Bu deformitede hasta dorsifleksiyon hareketini yapamaz. Topuk vuruşu yapmadan direkt taban temasına geçer. Stopaj yürüyüşü görülür. Yapılan ortezde ayağın plantar fleksiyon hareketi stoplanır, dorsi fleksiyon hareketine izin verilir. Yürüme ortezlerinde mekanik eklem anatomik ekleme uyumlu olmalıdır.^{3,6,12}

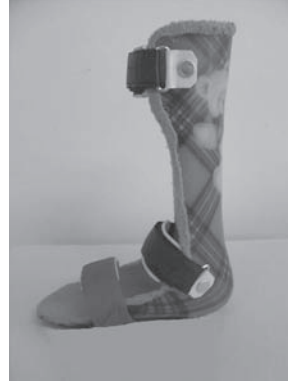b) Termoplastik Ayakbileği Ayak Ortezleri (PAFO): Yürümek veya ayağı konumlandırmak amacıyla ayak ve ayak bileğini saran termoplastik malzemeden yapılan ortezlerdir. Her hastaya özel olarak alınan alçı ölçülere göre veya düşük ısıda şekillenebilen termoplastiklerle hasta üzerine doğrudan uygulanarak yapılırlar.

PAFO'ların ön kısmı kullanım amacına göre açılabilir veya kapalı tutulabilir. Medio-lateral instabilitesi olan hastalarda PAFO'nun kapalı olması tercih edilirken, dorsifleksör kaslarında kısmi zayıflığı olan hastalarda malleollerin arkasına kadar açık olması tercih edilir. İstenildiğinde ayak bileğine eklem yerleştirilebilir.⁶

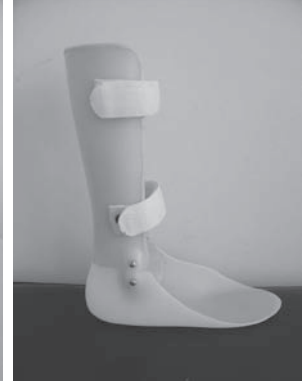Termoplastik ortezlerin en önemli avantajı hafif olmalarıdır. Ayakkabıya bağlı değildirler, bu sebeple

takılıp çıkarılmaları kolaydır. En büyük dezavantajları ise metal cihazlara göre daha kırılgan olmalarıdır. Terleme yaparlar. Eğer tek taraflı olarak yapılmış ise ortez yapılan tarafın ayakkabısı daha büyük olur.

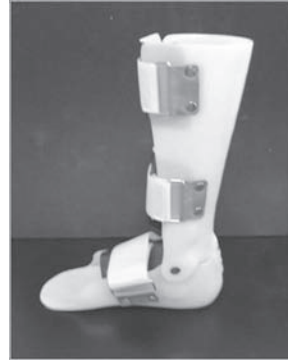AFO'lar diz eklemine de içine alacak şekilde uzatılırsa KAFO, kalça eklemine de kapsayacak şekilde yapılırsa HKAFO olarak adlandırılır.



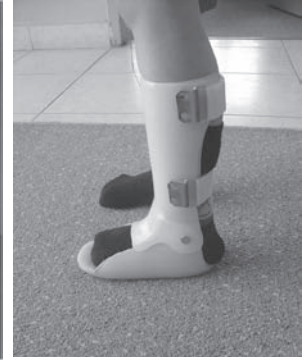Şekil 4-a: PAFO



Şekil 4-b: Silikon Eklemlili PAFO

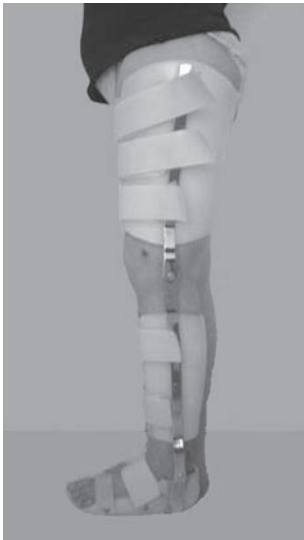


Şekil 4-c: Plantar Stoplu, Eklemlili PAFO



Şekil 4-d: Dorsi Stoplu, Anterior PAFO

Diz Ayakbileği Ayak Ortezleri (KAFO): KAFO'lar diz, ayakbileği ve ayağı kontrol etmek amacıyla yapılan ortezlerdir. Yürüyemiyen hastalarda deformite ve kontraktür gelişimine engel olmak, yürüyen hastalarda ayakta duruşta stabilizasyonu sağlamak ve yürüyüş sırasında anormal hareket paternlerini azaltmak amacıyla kullanılır. Genellikle Kuadriseps Femoris kas zayıflığı olan ve bu yüzden dizini kontrol etmekte güçlük çeken polio sekelli hastalarda veya paraplejiklerde yürüme amaçlı kullanılır. KAFO'lar metal-deri karışımı malzemelerden yapılabildiği gibi termoplastik malzemelerden de yapılabilir.^{3,6}



Şekil. 5: Thomas Uzun Yürüme Ortezi (KAFO)

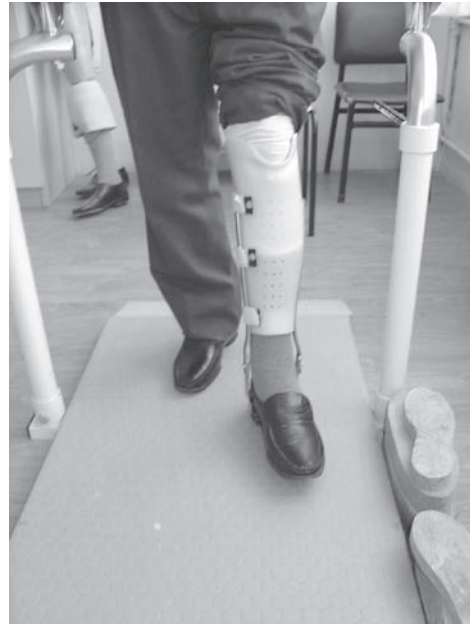Kalça Diz Ayakbileği Ayak Ortezleri (HKAFO): HKAFO'lar kalça ekleminde stabilizasyonu sağlamak ve rotasyonu kontrol etmek amacıyla kullanılır. KAFO'ların kalça eklemi ve bel kemeri ilave edilmiş şeklindedir. Ayak, diz ve kalça ekleminin aktif olarak kontrol edilemediği durumlarda uygulanır.

Alt Ekstremitte Kırık Ortezleri:

Fonksiyonel kırık ortezi uygulamasına 1963 yılında Dr. Augusto Sarmiento tarafından başlanmış ve yaygınlaştırılmıştır. Günümüzde kırıklarda kullanılan pek çok ortez olmakla birlikte bunlardan PTB (Patellar Tendon Bearing) ortezi ve Thomas ortezi gibi alt ekstremitte ortezlerinde kırık alanının distal ve proksimali immobilize edildikten sonra, kırığın stabilizasyonu ortezle sağlanır ve vücut ağırlığının bir bölümü veya tamamı ortezden geçirilir. Kırık ortezlerinde önemli yeri olan Sarmiento ortezlerinde kırık uçlarının immobilizasyonu üzerinde olumlu etkilerinden söz edilir.^{3,11,12}

Tibia kırıklarında veya tibia ve fibulanın birlikte kırıklarında PTB ortezleri kullanılır. Bu ortezde ağırlık, kırık alanını çepeçevre saran termoplastik soket ve bu sokete bağlantılı lateral barlar yardımıyla patellar tendondan alınarak üzengeye aktarılır. İki tip PTB ortezi mevcuttur. Birinde termoplastik kılıfla bağlantılı yan barlar doğrudan üzengeye bağlıdır ve ayak askıdadır. Diğerinde ise yan barlar üzenge ile ayakkabıya bağlanır. Ayakkabı ile topuk arasında 1 cm'ye yakın bırakılan boşluk vücut ağırlığını kısmen kırık alanından geçirir. Kırığın iyileşmesine göre bu miktar topuğun ayakkabıya teması artırılmak

suretiyle ayarlanır. PTB ortezi tibia kırıkları dışında kalkaneus kırıkları, ayak bileği füzyonlarının ardından, ayak kemiklerinin avasküler nekrozlarında, ayağın kronik diyabetik ülserlerinde veya ayak yanıklarında da kullanılır.^{3,12}

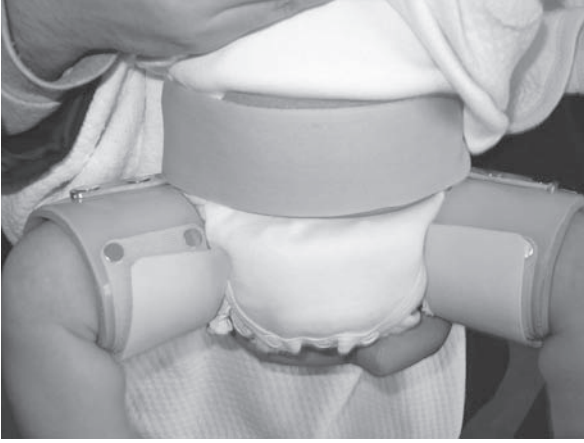


Şekil.6: PTB Ortezi

Femur kırıklarında anteriordan açılımlı, iskiyal destekli, kuadrilateral soketli Thomas uzun yürüme ortezi kullanılır. Bu ortezlerde soket yan barlarla ya doğrudan üzengeye bağlanır ve askıya alınır veya üzenge ayakkabıya bağlanır ve ağırlığın bir bölümü kırık ekstremiteden geçirilir. Ortezde diz eklemi çoğu kez serbest bırakılarak dizde hareketsizliğe bağlı oluşabilecek kısıtlılık önlenir. Femur kırıklarının yanı sıra femur başının avasküler nekrozu, tümörleri veya ekstremitte kısıtlılıklarında da bu ortezden yararlanır.³

Gelişimsel Kalça Displazisinde Kullanılan Ortezler: Gelişimsel kalça displazisi kapsüller laksite ile birlikte basit kalça instabilitelelerinden femur başının tamamen asetabular kavitenin dışına çıktığı kalça dislokasyonuna kadar geniş bir yelpazede yer alan kalçanın konjenital patolojileridir. Hafif olgularda pavlik bandaj önerilirken, ilerlemiş olgularda daha katı ortezler önerilmektedir. Ortezlemede amaç; femur başını asetabulumda Y kırıkdağına doğru sabitlemektir. Ortezleme sırasında addüktör kasların aşırı gerginliğinden kaçınılmalı, gerilimin derecesi iyi ayarlanmalıdır. Aksi halde avasküler nekroza yol açabilir.

İlk altı aylık dönemde saptanan olgulara Pavlik bandaj uygulanırken, pavlik bandajın kullanılmadığı durumlarda rijit kalça abduksiyon ortezleri tercih edilir. Pavlik bandaj bir bağ sisteminden oluşur. Bağlar elastik değildir. Metal parçası bulunmaz. Anterior bağdan 90-110° arasında fleksiyon, posterior bağdan ise 30-45° abduksiyon açısı verilir. Uyluğun adduksiyona gidişi engellenir. Uyluk otomatik olarak eksternal rotasyona gider ve bu sayede femur başı, asetabulum içerisinde merkezi bir şekilde tutulur. Cihazın nasıl kullanılacağı aileye özenle öğretilmeli, bilinçli bir ana-baba gereklidir. Pavlik bandajda çocuk ana rahmindeki hareketleri (tekmeleme gibi) kolayca yapabilir. Aktif düzeltme sağlar. Rijit kalça abduksiyon cihazlarında kalça hareketlerine genellikle izin verilmez. Avasküler nekroz tehlikesi yüzünden kalça adduktörlerinin aşırı gerginliğinden kaçınılmalıdır. Pavlik bandajda bu tehlike minimaldir.



Şekil.7: Kalça Abduksiyon Ortezi

2.) ÜST EKSTREMİTE ORTEZLERİ

Üst ekstremitte kol, ön kol ve elden oluşan işlevsel yapının bütünüdür. Üst ekstremitte içinde elin işlevleri aktif yaşamda çok önemlidir. Bu nedenle elin veya üst ekstremitte bileşenlerinden birinin hareketini yapamaması veya kısıtlı yapması önemli sorunlara yol açar. Doğumsal, edinsel veya idiyopatik nedenlerle oluşan ve üst ekstremitteyi ilgilendiren bozukluklar hassas tedavi yaklaşımlarını da beraberinde getirir. Ortotik yaklaşımlar gerek konservatif, gerekse de cerrahi tedavi öncesi ve sonrası önemli yer tutar.⁴

Üst ekstremitte daha çok el ve el bileği rahatsızlıkları ile karşılaşılır. Hastanın günlük yaşam aktiviteleri olumsuz yönde etkilenir. Bu yüzden sıklıkla ortez kullanımı gerekir. El ortezleri alt ekstremitte ortezlerine göre daha işlevsel ve daha estetik olmalıdır.

El ince hareketler, beceri, kavrama, duyu ve iki nokta ayırımı organıdır. Tüm üst ekstremitte omuz, kol, dirsek ve önkolun başlıca rolü fonksiyon için eli uygun pozisyona yerleştirmektir. Tedavinin başlıca amacı erken dönemde işlevin düzeltilmesidir. Görünüm önemli olmakla beraber ikinci sırada ele alınmalıdır. Elin immobilizasyonu uzun süreli olmamalı ve immobilizasyon ile hareket arasındaki denge iyi tutulmalıdır.²


Splintler elde kontrol ve koruma sağlayıp hareketi etkilemede rol oynayarak rehabilitasyonda istenilen sonuca ulaşılmasını sağlar. Splintler el yapımı veya fabrikasyon olabilir. Splint basit, hafif, rahat, temizlenmesi kolay, kozmetik ve hastaya özel olmalıdır.^{2,5}

Splintler; istenilen pozisyonda eklemi stabilize etmek, eklemi, tendonları, ligament ve kasları dinlendirmek veya kemik düzenini korumak, kontraktür ve deformiteleri önlemek, istenmeyen hareketleri önlemek, hareketin genişliğini arttırmak için dereceli olarak germe yapmak, kaybedilmiş olan kas fonksiyonunu kazandırmak, manipulasyon veya rekonstruktif cerrahi tarafından kazanılan fonksiyonları korumak ve ağrıyı azaltmak amacıyla kullanılır.²

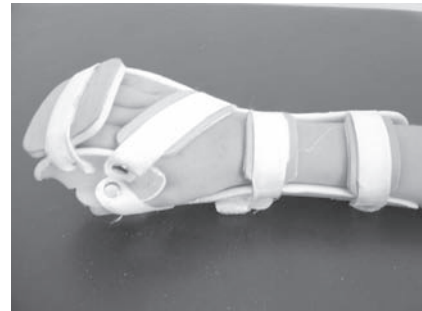Splintler işlevleri açısından 3 grupta sınıflanır;

- Statik Splintler
- Semidinamik Splintler
- Dinamik Splintler

Statik splintler; hareketi önleyip belirli pozisyonda immobilizasyon veya stabilizasyon için uygulanır.

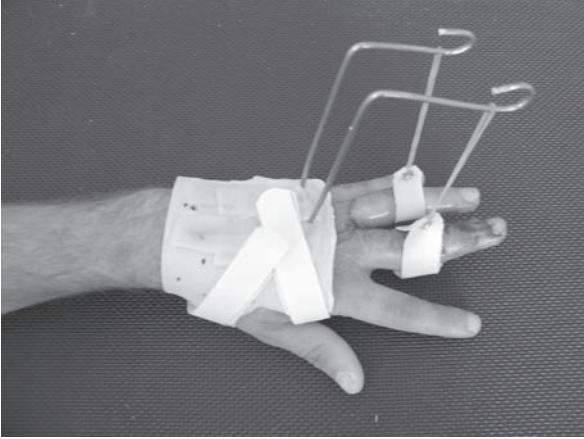


Şekil.8-a:
Spastik
Hemiparolitik El



b: Statik
El-Elbileği
Splinti

Statik splint uygun bir egzersiz programı ile birlikte uygulanmadığı zaman uzun süreli immobilizasyon sonucu sertlik, atrofi, zayıflık ve bağımlılığa yol açar. Statik el splintleri genellikle fonksiyonel pozisyonda termoplastikten yapılır. Statik splint el bileğini de içine alır ve etki edilmek istenen yere kadar uzanır.^{2,5}

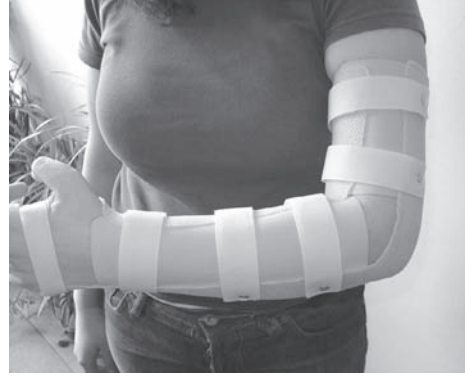

Şekil.9: Dinamik El Splinti

Semidynamik splintler; harekete izin vermez, ancak fonksiyon için pozisyonlama yapar. Dinamik splintler; çeşitli eklemlerin kontrollü hareketini sağlar. Eklem veya tendon sertliğinin giderilmesinde aktif eklem hareketleri yeterli olmadığı zaman veya eklem ağrılı durumlarında hafif bir dinamik traksiyon uygulaması problemi ortadan kaldırılabılır. Dinamik splintler istenmeyen hareketi önler, belirli harekete yardım ve bir kısmına direnç oluşturur. Graviteyi elimine etmek, kas imbalansını düzeltmek, kontraktürleri önlemek ve düzeltmekte kullanılır.²

Dirsekte immobilizasyonun gerekli olduğu lateral veya medial epikondilektomi, radial sinirin proksimalde onarımı, kübital tünel gevşetme ameliyatı, ulnar sinirin anteriora transpozisyonu gibi durumlarda statik veya dinamik dirsek ortezleri (DRO) kullanılır. Dirsekte medio-lateral stabilite sorunu olduğunda kol ve ön kol plastik kılıfları arasına serbest eklemlerle çelik yan barlar ilave edildiği gibi termoplastikten de serbest eklem oluşturulabilir. Böylece dirseğin fleksiyon-ekstansiyon hareketlerine izin verilmiş, ancak medio-lateral stabilitesi sağlanmış olur.⁴

Omuz ortezleri kol askıları veya abduksiyon ortezleri şeklinde planlanır. Glenohumeral eklemi ve yumuşak dokuyu ilgilendiren yaralanmalarda, tendon, arter veya sinir onarımları sonrasında, bicipital tendinitlerde, eklemden subluksasyonun olduğu hemiparalizilerde; omuzu immobilize etmek,



Şekil.10-a:
Dinamik El
Splinti



Şekil.10-b:
Dinamik El
Splinti

glenohumeral kas ve ligamentlerin aşırı gerilimini önlemek, omuz ağrısını azaltmak, gerektiğinde eli ve ön kolu elevasyonda tutarak ödemi önlemek amacıyla kol askıları kullanılır.⁴

Aksillar bölge yanıkları, omuz füzyonları sonrası, omuz dislokasyonlarında bölgenin immobilizasyonu ve çeşitli nedenlerle oluşan veya oluşması beklenen omuzu ilgilendiren kontraktürlerde gerginliği azaltılarak, pasif hareketin artırılması amacıyla kol abduksiyon ortezleri tasarlanır. Bu ortezlerde genellikle kol 70°-90° abduksiyonda, dirsek 10° fleksiyonda pozisyonlanır.⁴

3.) SPİNAL ORTEZLER:

Uygulamalar sonucunda bütün spinal ortezlerin 3 genel etkisinin olduğu belirlenmiştir.

a) Vücut içi boşluklardaki basıncı arttırmak. Burada esas olarak basıncın artırılmasıyla korpus

vertebralara düşen yük miktarının azaltılması hedeflenmiştir.

- b) Gövde hareketlerini engellemek.
- c) İskelet yapıda düzelmeyi sağlamak.

Spinal ortezleri 3 ana grupta toplamak mümkündür:¹³

- 1.) Servikal ortezler,
- 2.) Diğer spinal bölge ortezleri
- 3.) Spinal deformite ortezleri.

Servikal ortezler, boyun hareketliliğine karşı gösterdiği limitasyon etkisine göre 3'e ayrılabilir:

- a) **Soft Ortezler:** Örnek; Soft boyunluk
- b) **Semirijit Ortezler:** Örnek; SOMI, Philadelphia
- c) **Rijit Ortezler:** Örnek; Halo servikal ortez.

Soft ortezlemede amaç; boyun hareketlerinin engellenmesi değil, hastaya aşırı boyun hareketlerinden kaçınmasını hatırlatmak, boyun bölgesini kapalı ve sıcak tutarak mümkünse kas spazmının gevşemesine yardımcı olmaktır. Semirijit ortezlerde ise amaç; hareketin tamamını olmasa da bir kısmını önlemektir. Rijit servikal ortezler %100 immobilizasyonun gerektiği durumlarda kullanılır.

Diğer spinal bölge ortezleri 2 gruba ayrılır:¹³

- a) **Fleksible Spinal Ortezler:** Örnek; Elastik korseler
- b) **Rijit Spinal Ortezler:** LSO (Chairback, Williams, Knight), TLSO (Taylor, Jewett, Knight-Taylor)

Lumbosakral (LS) bölgede fleksiyon ve ekstansiyon hareketlerini kontrol eden Chairback tipi korse, ekstansiyon ve lateral fleksiyonu kontrol eden Williams tipi korse ve fleksiyon-ekstansiyon-lateral fleksiyonu kontrol eden Knight tipi korse en sık kullanılan destekleyici ortezlerdendir.^{7,10,13}

Torakolumbosakral (TLS) bölgede fleksiyon ve ekstansiyon hareketlerini önlemek amacıyla Taylor tipi korse tercih edilir. Tek pelvik bantlı olan Taylor korsede lumbosakral kontrolü arttırmak ve gövde lateral fleksiyonunu engellemek için çift pelvik bant ve subaksillar (lateral) bar ilavesi yapmak gerekir (Knight-Taylor karışımı).^{7,13}

Vücut ağırlığının bir kısmının vertebra korpuslarından alınıp arkus vertebralara aktarılması gereken durumlarda (Örnek; Korpus vertebrada kompresyon kırığı) fleksiyon hareketini önleyen hiperekstansiyon tipi (Jewett, CASH) ortez kullanımı yeterli olabilir.^{10,13}

Spinal deformitelerde üç durumdan söz edilir: Kifoz, skolyoz ve kifoskolyoz. Kifozda çeşitli termoplastik ortezlerin yanı sıra, özellikle apeksi üst

torakal bölgede olanlarda Milwaukee korse kullanılır. Milwaukee korse servikotorakolumbosakral bir korse olup 4 bölümden oluşur. Bunlar; hastanın vücuduna uyumlu pelvik korse, İkisi arkada biri önde olmak üzere 3 tane vertikal bar, mandibular ve oksipital parçaları birbirine bağlayan boyun yüzüğü ve düzeltici itmenin uygulandığı yastık.^{9,13}

Apeksi T8 ve altında olan skolyozlarda Boston korse kullanılır. Boston korsenin pelvisi saran bölümü Milwaukee korsenin pelvik korse bölümüne benzerlik gösterir. Torakal bölümü ise lateral göğüs duvarı ve üst eğriliğin konveks tarafı üzerinde olacak şekilde planlanmıştır. Kuvvetlerden birisi eğriliğin apeksine etki edecek şekilde kostalar üzerindedir ve konveks taraf açıkta bırakılmıştır. Böylece gövdenin eğriliğin karşı tarafa hareketine ve ventilasyona izin verilmiş olur. Diğer iki kuvvet ise eğriliğin apeksinden mümkün olduğu kadar uzağa ve zıt yöne yerleştirilir.⁴

Spinal deformite ortezleri grubunda yer alan skolyoz korseleri düzeltici ortezler sınıfına girmesine rağmen skolyotik eğriliği tam olarak düzeltemezler, uzun vadede kontrol altına alırlar. Skolyoz korselerinde amaç; eğrinin şiddetinin önüne geçmek ve mümkünse ameliyatsız bir tedavi sağlamaktır. Ortez yapımı ve biomekanik prensiplerin uygulanabilmesi için eğriliğin yönü ve seviyesi önemlidir.

Korse kullanımında 3 temel faktör;

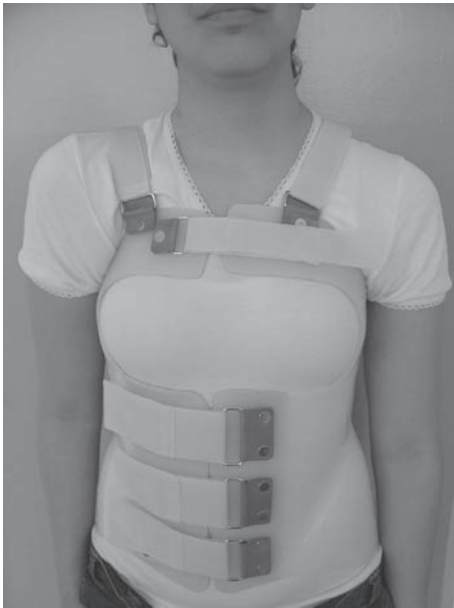- 1) Deformitenin şiddeti; en iyi cevap 20-40° arasındaki eğrilerde alınır.
- 2) Hastanın yaşı; hasta spinal gelişimini tamamlamamış olmalı.
- 3) Eğriliğin mobilitesi; eğrilik fleksible olmalı.^{13,14}

Skolyoz ortezlerinin kontrendikasyonları;

- 1) 45° nin üzerindeki eğrilik, fleksibilitenin %50'nin üzerinde olması,
- 2) Ortezi reddetme,
- 3) Torakal hipokifoz,
- 4) Büyüme tamamlanmışsa,
- 5) Üst seviye apeksli skolyoz.¹⁴

Skolyoz ortezlerinin yan etkileri;

- 1) Bası hassasiyeti ve alerji,
- 2) Orofasyal deformiteler (Milwaukee korsede),
- 3) Sinir kompresyonu (neuralgia paresthetica),
- 4) Özofagal reflü,
- 5) Renal fonksiyonda azalma (glomerular filtrasyonda azalma),
- 6) Toraksa baskı (vital kapasitede %18 oranında azalma),
- 7) Kompanse eğrilikte artış,



Şekil.11-a:
TLSO



Şekil.11-b:
TLSO

- 8) Psikolojik sorunlar (Nevroz- Milwaukee korsede),
- 9) Ortezi kabul etmeme (%20),
- 10) Eğrilikte artış (%20).¹⁴

Skolyoz korselerinin tasarladıkları merkezlere göre çeşitli isimleri vardır. Günümüzde ortezler genel olarak üç kategoride toplanmaktadır; Servikotorakolumbosakral ortez (Milwaukee korse), torakolumbosakral (TLSO, Boston, Wilmington, Lyon, Miami) ve dinamik ortezler (Charleston, Spine Core).

Ortez seçiminde kişisel tercihlerden çok eğriliğin tipi ve yerleşimi önemlidir. Genel olarak apeksi

T7 ve üzerinde olan eğriliklerde CTLSO, lumbal ve torakolumbal eğriliklerde ise iyi tasarlanmış TLSO'ların daha üstün olduğu kabul edilmektedir.¹

Yazışma Adresi: Yrd.Doç.Dr. H. Hakan UYSAL
Eskişehir Osmangazi Üniversitesi
Sağlık Hizmetleri Meslek
Yüksekokulu
Protez Ortez Bölüm Başkanı,
ESKİŞEHİR
huysal@ogu.edu.tr

Kaynaklar

- 1- Acaroğlu E.: "Adölesan İdiopatik Skolyozda Genel Değerlendirme ve Konservatif Tedavi." Totbid Dergisi, 2002; 1(1): 10-13.
- 2- Algun, Z.C, Karaduman A.A, Yakut Y.: El ve Elbileği Splintleri. Hacettepe Üniversitesi Fizik Tedavi ve Rehabilitasyon Yüksekokulu Yayınları: 5. Volkan Matbaacılık. Ankara, 1991.
- 3- Alsancak, S.: Ortez-I. Ayak Ortezleri, Diz Ortezleri, Kalça Ortezleri. Hatiboğlu Yayınları. Ankara, 2007.
- 4- Alsancak, S.: Ortez-II. El Bilek Ortezleri, Dirsek Ortezleri, Omuz Ortezleri, Omurga Ortezleri. Hatiboğlu Yayınları. Ankara, 2008.
- 5- Duncan, R.M.: "Basic Principles Splinting The Hand". Physical Therapy / Vol: 69, Number 12 / December 1989
- 6- Fishman, S., et all.: "Lower Limb Orthoses." American Academy of Orthopaedic Surgeons Atlas of Orthotics. Edit: Bunch W.H., 2nd Ed. pp: 199-237. Mosby Comp., St.Louis, Missouri, 1985.
- 7- Fishman, S., et all.: "Spinal Orthoses." American Academy of Orthopaedic Surgeons Atlas of Orthotics. Edit: Bunch W.H., 2nd Ed. pp: 238-256. Mosby Comp., St.Louis, Missouri, 1985.
- 8- Kuzgun, Ü., Alsancak, S.: "Protez ve Ortez Terminolojisi" I. Ulusal Protez ve Ortez Kongresi, 23-27 Ekim 1994, Ankara. ss:11-17. Estetik Matbaacılık, Ankara.
- 9- Longstein, J.E.: "Orthotic Treatment of Spinal Deformities: Scoliosis and Kyphosis" American Academy of Orthopaedic Surgeons Atlas of Orthotics. Edit: Bunch W.H., 2nd Ed. pp: 371-385., Mosby Comp. St.Louis, Missouri, 1985.
- 10- Perry,J.: "The Use of External Support in The Treatment of Low Back Pain." Artificial Limbs, 14(2): 49-57, 1970.
- 11- Sarmiento, A., Ross, SDK. and Racette, WL: "Functional Fracture Bracing" American Academy of Orthopaedic Surgeons Atlas of Orthotics. Edit: Bunch W.H., 2nd Ed. pp: 358-370. Mosby Comp., St.Louis, Missouri, 1985.
- 12- Uygur, F.: Ayak Deformite ve Ortezleri. Hacettepe Üniversitesi Fizik Tedavi ve Rehabilitasyon Yüksekokulu Yayınları: 14. Ankara, 1985.
- 13- Yakut Y.: "Gövde ve Boyun Korseleri" Ortopedide Ortezler ve Protezler. Editör: Erdem H., Kuzgun Ü. Türk Ortopedi ve Travmatoloji Derneği, ss: 79-84. İstanbul, 1994.
- 14- Yakut Y.: "Omurga Ortezleri". II: Protez ve Ortez Kongresi. Editör: Erdem H., ss: 141-143. Eylül 2000.