

# Tibia Plato Kırıkları

Metin Küçükkaya\*

Tibia plato kırıkları yüksek enerji ile meydana gelebildiği gibi düşük enerji ile de meydana gelebilirler. Trafik kazası, tampon darbesi, yüksekte düşme veya spor yaralanmaları ile oluşabilir. Yüksek enerji ile meydana gelen kırıklar daha çok genç yaşlarda görülürken, düşük enerji ile meydana gelenler ileri yaşlarda görülmektedirler. Travmanın şiddeti ve osteopeni miktarı kırığın çok parçalı olmasını ve deplasman miktarını belirler. Yüksek enerji ile meydana gelen kırıklara damar-sinir yaralanması, ciddi yumuşak doku yaralanması, kompartman sendromu eşlik edebilir<sup>(1)</sup>. Tibianın medial platosu daha büyük, konkav ve sağlam, lateral platosu ise mediale göre küçük, yüksek ve konvektir. Tibia lateral plato kırıkları daha sık meydana gelir ve daha parçalı kırıklardır. Tibianın medial plato kırıkları ise genellikle tek parça halindedir, yüksek enerji ile meydana gelen bu kırıklara sıklıkla diz çıkığı ve diz bağ yaralanmaları eşlik edebilir.

Olguların %56'sına ön çapraz bağ, menisküs, kollateral ligaman ve peroneal siniri ilgilendiren yumuşak doku yaralanmaları eşlik eder. Bennett ve Browner 30 olgulu tibia plato kırıklı serilerinde, % 20 medial kollateral ligaman, % 3 lateral kollateral ligaman, % 20 menisküs, % 3 peroneal sinir, % 10 ön çapraz bağ yaralanmasının beraber görüldüğünü bildirmişlerdir. Medial kollateral ligaman yaralanması en sık Schatzker tip II kırıklarda görülürken, menisküs, ön çapraz bağ ve lateral kollateral ligaman yaralanması en sık tip IV kırıklarda meydana gelmektedir<sup>(2)</sup>.

Kırığın değerlendirilmesinde ön-arka, yan ve oblik grafilere ilaveten bilgisayarlı tomografi (BT) incelemesinde gerekir. Tibia platosunun 10°'lik posterior eğiminden dolayı A-P grafi çekilirken ışının bu açıya uygun olarak yönlendirilmesi ile plato daha iyi değerlendirilebilir. Oblik grafiler A-P ve yan grafilerde görülmeyen kırık hatlarını gösterebilir. Parçalı kırıklarda traksiyon grafileri hem kırığın değerlendirilmesinde hem de ligamentotaksis

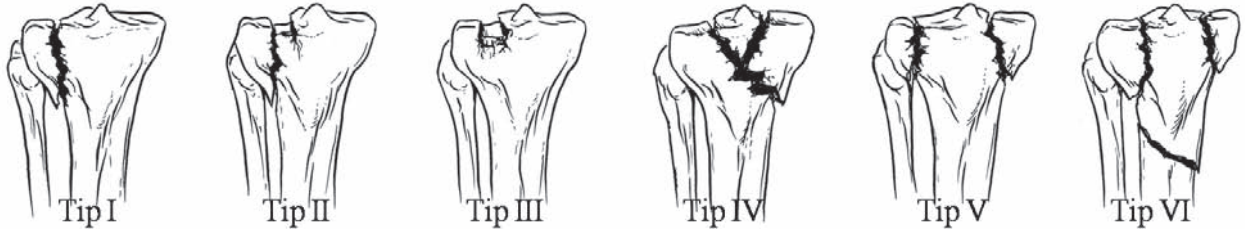
etkisinin görülmesinde çok değerlidirler. Eğer eklemi köprüleyen eksternal fiksator veya iskelet traksiyonu uygulanacak ise grafilerin ve BT'nin traksiyon etkisinde yapılması uygun olur. Birçok çalışma BT'nin tibia plato kırıklarının ameliyat planlamasındaki rolünü ortaya koymuştur<sup>(3)</sup>. Özellikle frontal plandaki BT kesitleri eklemdeki çökme miktarını çok iyi gösterirler. Yacoubian ve arkadaşları, tibia plato kırıklarının sınıflamasında ve tedavi planlamasında MR'ın yerini araştırmışlar ve direk grafilere ilaveten BT yerine MR'ın daha önemli olduğunu belirtmişlerdir<sup>(4)</sup>. Kırıklı çıkıklarda veya damar yaralanması şüphesi var ise arteriyografi mutlaka yapılmalıdır. Yüksek enerji ile meydana gelen kırıklarda eğer distal nabızlar alınamıyor ise ayakbileği ve koldan arteryel tansiyon ölçülmelidir. İkisi arasındaki oran 0,9'dan küçük ise bu bir arteryel yaralanma işareti olabilir, bu durumda acil anjiyografi endikasyonu vardır. Her iki kondilin beraber kırıldığı veya ayrılmış medial kondil yüksek enerjili tibia plato kırıkları kompartman sendromu açısından dikkatle incelenmelidir. Bu tip kırıklarda kompartman basıncı takibi gerekebilir.

Sınıflamada Schatzker ve AO/ASIF sınıflamaları yaygın olarak kullanılır (**Şekil 1**). Schatzker sınıflaması ve diğer birçok sınıflama A-P grafilere göre kırığı değerlendirir<sup>(5)</sup>. Son zamanlarda A-P grafilerde görülemeyen koronal plandaki kırıkların önemi vurgulanmaktadır<sup>(6)</sup>. Ancak yan grafilerde ve bilgisayarlı tomografi kesitlerinde değerlendirilebilen bu tip posterior kayma kırıkları, yaygın kullanılan sınıflamalarda tanımlanmamaktadır.

## Tedavi

Tibia plato kırıklarının tedavisinin amacı stabil, ağrısız ve fonksiyonel bir hareket açıklığı olan diz eklemi elde etmektir. Tedavi seçenekleri olarak, eklemde açık redüksiyonu ve plak-vida ile tespiti, artroskopi veya skopi yardımıyla perkütan vida tespiti, eksternal fiksasyon, alçı veya traksiyon uygulaması olarak sayılabilir. Günümüzde tibia plato kırıkları cerrahi tekniklerin ve görüntüleme yöntemlerinin gelişmesi ile birlikte daha sıklıkla cerrahi yöntemlerle

\* Şişli Etfal Eğitim ve Araştırma Hastanesi, I. Ortopedi ve Travmatoloji Kliniği. Doç.Dr.



**Şekil 1:** Tip I kırık tibia lateral platosunun kama şeklindeki kırığıdır, tip II ise aynı kırığa ilaveten kırığın ortasında çökme de vardır. Tip III’de sadece lateral platonun ortasında çökme vardır ve platonun çevresindeki korteks sağlamdır. Tip IV ise tibia’nın medial plato kırığıdır (Buda kendi içerisinde kama şeklinde kırılma ve çökme olarak A ve B’ye ayrılır). Tip V’de her iki plato kırılmıştır, metafiz ve diafiz sağlamdır. Tip VI’ da plato kırığı ile beraber metafiz ile diafiz arasında da kırık vardır.

tedavi edilmektedirler.

Kırık parçalarının ayrışmamış olduğu düşük enerjili tibia plato kırıklarının tedavisi ameliyatsız olarak gerçekleştirilebilir. Eklemde instabilite oluşturmayacak, mekanik aksı bozmayan ve deformite oluşturmayan düşük enerjili kırıklarda konservatif tedavi tercih edilmelidir. Alçı veya ortez tespiti, etken hareket ve 8-12. haftalarda kısmi yük verme sonrası hasta tolere edebildiği ölçüde tam yük vermeye geçilir.

Tibiaplatokırıklarının cerrahite davi endikasyonları; eklemde belirgin basamaklaşma, kırık beraberinde instabilite yaratan ligaman yaralanması olması, diz çıkığı ile beraber olması, kompartman sendromunun eşlik etmesi, açık kırıklar, her iki kondilin kırıkları, frontal plandaki posterior kondiler kırıklı çıkıklar olarak sayılabilir. Eklemde basamaklaşma miktarı oldukça tartışmalıdır. Bazı cerrahlar 1 mm basamaklaşmanın bile cerrahi yöntemlerle tedavi edilmesini önermekte iken bazıları 1 cm’ye kadar eklem çökmesinin kabul edilebileceğini belirtmektedirler. Ancak uzun dönem takipler artroz gelişiminde, instabilite ve dizilim bozukluğunun eklem yüzeyindeki çökmeden daha etkili olduğunu ortaya koymuştur. Bu durumda daha sık kabul gören yaklaşım diz ekleminde instabilitenin daha önemli cerrahi endikasyon olduğu yönündedir. Diz eklemi 20°’den daha az fleksiyonda iken diğer dize kıyasla 10°’den fazla instabilite varsa cerrahi yöntemlerle tedavi edilmesi önerilmektedir<sup>(7)</sup>. Ameliyat öncesinde ve tespit yapıldıktan sonra ameliyat sırasında stres testi yapılmalı ve eşlik eden bağ lezyonu olup olmadığı değerlendirilmelidir. Eklem içi çökme eğer aksiyel instabilite, mekanik aksda sapma oluşuruyor ve ligamentotaksis teknikleri ile düzeltilemiyor ise eklem yüzeyi cerrahi olarak yükseltilmelidir.

Cerrahi tedavi endikasyonu olan tibia plato kırıklarında, açık redüksiyon ve internal tespit altın standart olarak kabul edilir. Ancak bu bölgenin

cerrahi tedavisinde yara komplikasyonları riski çok yüksek olduğu için yumuşak dokuların durumuna en uygun olan cerrahi teknik seçilmeli, zamanlama doğru yapılmalı, gereksiz ve aşırı insizyonlardan kaçınılmalıdır.

Yüksek enerji ile meydana gelmiş tibia plato kırıklarında; kırık açıksa, kapalı kırıkta yumuşak doku yaralanması açık cerrahi girişime izin vermiyorsa, aşırı instabilite varsa, akut damar yaralanması varsa veya politravmalı hastada hasar kontrol amacı ile geçici olarak kırık bölgeyi köprüleyen eksternal fiksator uygulanabilir (8-10). Genellikle ilk iki hafta içerisinde yumuşak dokular iyileştikten sonra veya buruşma testi belirginleştikten sonra açık cerrahi girişime geçilebilir. Bu bölge metafizer olduğundan ve kallus oluşumu hızlı olduğundan açık cerrahi için 3-4 haftadan daha fazla beklenilmesi önerilmemektedir.

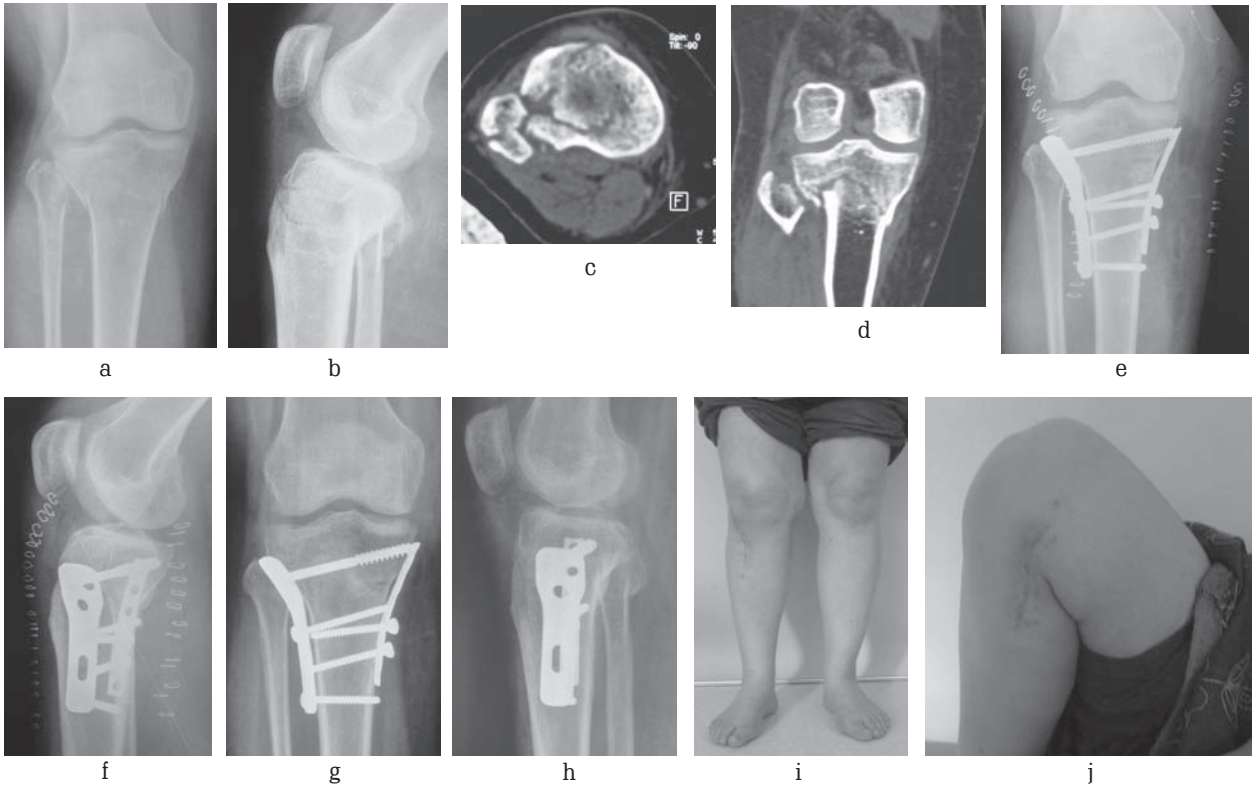
Tibia plato kırıklarının cerrahisinde tercih edilen tespit mutlaka erken harekete izin verebilmelidir. Daha çok osteoporotik olmayan genç hastalarda meydana gelen kama şeklindeki Schatzker tip I kırıklarda iki kanüle vida ile tespit yeterli olabilmekle beraber; tek kondil kırıklarında destek plağı osteosentezi çok daha stabil hale getirir. Basit kırıklarda elle veya lateralden bir distraktör veya geçici eksternal fiksator ile traksiyon sonrası redüksiyon skopi ile elde edilebilir. Ancak eklemde çökme olan daha komplike kırıklarda (Schatzker tip II, III) veya lateral menisküs yırtığının eşlik ettiği durumlarda direk artrotomi veya artroskopik gözlem gerekir. Artrotomi uygulandığında kırık hattı kapak şeklinde açılarak metafizer defekt bölgesine ulaşılabilir. Eklem yüzeyine ise lateral menisko-tibial bağ kesilerek submeniskal yoldan ulaşılabilir. Eklemdeki çökme yükseltildikten sonra metafizde oluşan kemik defekt greft ile veya boşluk dolduran başka bir materyal doldurulabilir. Ancak son zamanlarda daha fazla kullanılan kilitli plaklar ile yapılan osteosentezde greftlemeye daha az ihtiyaç duyulmaktadır. Medial

plato kırıkları genellikle tek parça halinde basit kırık gibi olmasına rağmen (Schatzker tip IV) diz çıkığı ile beraber görülebilir, lateral kollateral, anterior-posterior çapraz bağ ve nörovasküler yaralanma riski vardır. Tip IV kırıklarda osteosenteze binen yükün moment kolu çok fazla olduğu için kanüle vida osteosentezi yeterli değildir ve varus gelişme riski yüksektir. Medial kondilin kapalı redüksiyonu çok güçtür, posteromedialden açık redüksiyon ve stabil bir destek plağı tespiti gerekir.

Schatzker tip V ve tip VI kırıklarda genellikle yumuşak doku hasarı yüksektir. Moore ve arkadaşlarının çalışmalarında, her iki kondilin kırık olduğu olgularda medial ve lateralden plak uygulanan 11 olgunun 9'unda yara problemleri geliştiğini bildirilmiştir<sup>(11)</sup>. Rademakers ve arkadaşları, açık redüksiyon ve internal tespit ile tedavi edilmiş tibia plato kırıklarının, bikondiler olan % 31' inde çift insizyon kullanılmış 109 hastanın sonuçlarını incelemişlerdir<sup>(12)</sup>. Sonuçta olguların yaşından bağımsız olarak ameliyat sonrası birinci yılın sonunda fonksiyonel sonucu iyi olan hastalarda geç dönemde artroz gelişiminin çok az olduğunu saptamışlardır. Kırıkta 5 mm'den fazla deplasman veya kırık ile ilişkili

olarak 5°'den fazla instabilite var ise açık redüksiyon ve internal tespit önermişlerdir.

Her iki kondilin kırık olduğu durumlarda sadece lateral yaklaşım ile medial kondili yerleştirmek pek mümkün olmaz, antero-lateral ve postero-medial iki ayrı kesi ile çift plak kullanılması gerekir. Bu kırıklarda medial kondil genellikle tek parça halinde veya daha az parçalı olduğu için medial kondilin anatomik redüksiyonu ve destek plağı ile osteosentezi sonrası diz ekleminin dizilimi sağlanmış olur. Daha sonra laterale plak uygulamak, gerekirse eklem yüksektir daha kolay gerçekleştirilir (**Şekil 2**). Metafizler parçalanması olan tibia plato kırıklarında klasik yaklaşım olan lateralden plak-vida osteosentezinin varus defomitesine direnci düşük olduğu için genellikle medialden plak veya eksternal fiksatör gibi ikinci bir osteosentez ilavesi önerilmektedir<sup>(10,13)</sup>. Diğer tedavi şekli intramedüller çivilerdir. Bu bölgenin anatomik yapısından dolayı İM çivi uygulamasında kırık bölgesinde valgus veya apexte anterior açılma sık görülmektedir. Bu problemleri önlemek için İM çivi uygulamalarında ilave plak gibi çeşitli uygulama modifikasyonları önerilmektedir<sup>(14)</sup>. Son zamanlarda yaygın olarak kullanılan kilitle plaklar özellikle



**Şekil 2:** 31 yaşında, kadın hasta, araç dışı trafik kazasına bağlı, Schatzker tip VI tibia plato kırığı mevcut (a,d). Önce posteromedial yaklaşım ile medial kondile destek plağı yerleştirildikten sonra dizilim elde edildi. Anterolateral ayrı bir yaklaşım ile eklem redüksiyonu sağlanarak lateralden destek plağı uygulandı (e,f). Ameliyattan 3 ay sonraki radyolojik ve klinik durumu görülmektedir (g,j).

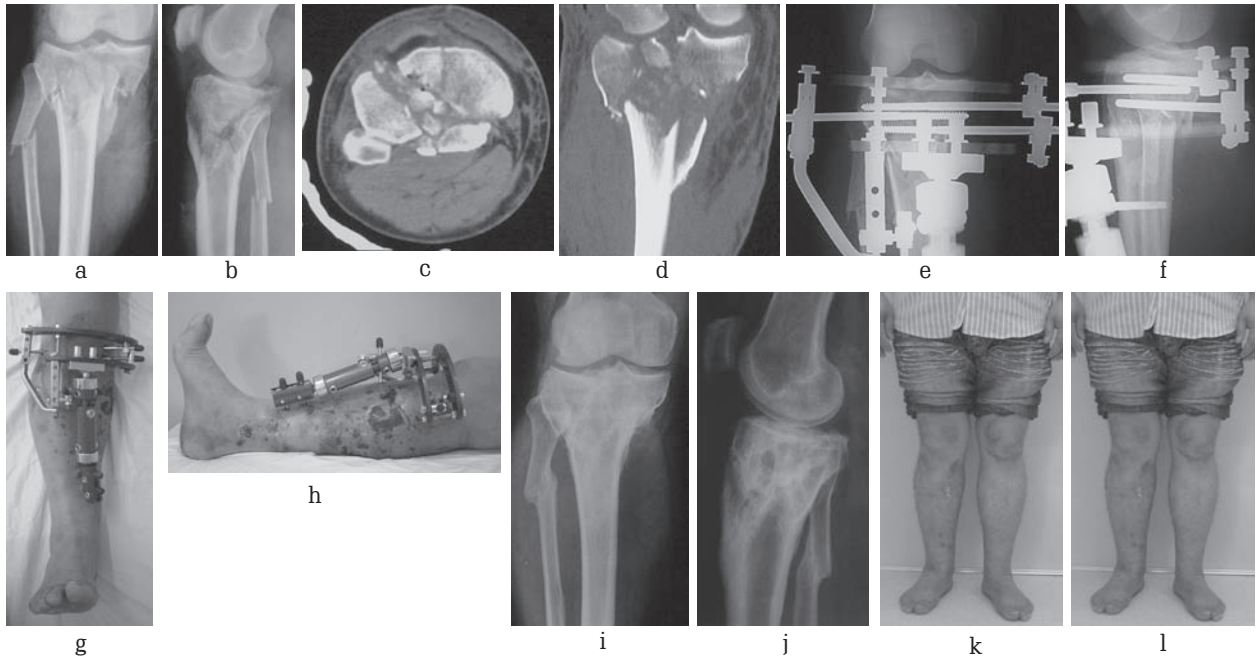
metafizer parçalı tibia plato kırıklarının tedavisinde küçük insizyonlar ile adale altına yerleştirilebilmeleri, kırık fragmanların dolaşımını bozmamaları ve sabit açılı vida özelliklerinden dolayı medialden ikinci bir osteosenteze gerek duyulmadan stabilizasyonu sağlayabilmeleri nedenleri ile yaygın olarak kullanılmaktadır<sup>(10,15)</sup>. Ancak kilitli plak uygulamasında önce her iki kondil redükte edildikten sonra kanüle vida ile osteosentez yapılmalı daha sonra anatomik kilitli plak yerleştirilmelidir. Her iki kondilin posterior kayma kırıklarında ise posterior S şekilli yaklaşım ile girilmesi ve posteriorndan her iki kondile de destek plağı uygulanması önerilmektedir<sup>(6)</sup>.

Schatzker tip V ve tip VI kırıklarda yumuşak doku problemlerinden dolayı sirküler veya hibrid eksternal fiksatörler eklem yüzeyinin sınırlı internal fiksasyonu ile beraber veya tek başına da kullanılmaktadır (15-18). Bu yaklaşımda indirek redüksiyon tekniklerinden faydalanılabilir (ligamentotaksis) ve sınırlı açık redüksiyon teknikleri ilave edilebilir. Ancak Su ve arkadaşları, 55 yaş üzerinde cerrahi olarak tedavi edilmiş 39 tibia plato kırıklı hastanın sonuçlarını değerlendirmişler, kötü sonuçların ileri yaş ve eksternal fiksatör tedavisi ile ilişkili olduğunu tespit etmişlerdir<sup>(20)</sup>. Eksternal fiksatörlerin en büyük dezavantajı tel dibi problemleridir. Marsh ve arkadaşları, iki hastada çivi dibi problemine bağlı

septik artrit olgusu bildirmişlerdir<sup>(21)</sup>. Yapılan anatomik çalışmalarda diz ekleminde eklem kapsülünün 14 mm distale kadar uzandığını, bu durumda eksternal fiksatör çivi/tellerinin daha distalden yerleştirilmesi gerektiği belirtilmiştir. Diğer yandan 50 olguluk serilerinde Morandi ve arkadaşları, eklem çevresinde ve çok yakınında Kirschner teli kullanmalarına rağmen hiç bir olguda septik artrit gelişmediğini, septik artrit gelişmesinin daha kalın olan Schanz çivileri ile ilişkili olduğunu öne sürmüşlerdir<sup>(19)</sup>.

Yüksek enerjili tibia plato kırıklarının eksternal fiksatör ile tedavisinde redüksiyonu sağlamak için sınırlı internal tespit (kanüle vida vb) uygulandığında ilk yerleştirilen osteosentez materyalleri eksternal fiksatör uygulamasını güçleştirmektedir. Ayrıca tedavi süresince aynı anda eksternal ve internal materyallerin birbirine yakın olması enfeksiyon riskini arttırmaktadır. Bu problemi çözmek amacı ile tasarladığımız "yeninesilinterfragmanterkompresyon yapan" Schanz çivileri ilave internal materyal (Kanüle vida vb) kullanılmasını gerektirmemesi nedeni ile kolaylık sağlamaktadır<sup>(22)</sup> (Şekil 3). Kompresyon Schanz çivisi kullanılarak tedavi edilen tibia plato kırıklı hastalarda çivi dibi problemlerine bağlı septik artrit görülmemiştir.

Ameliyat sonrası yumuşak doku iyileşmesi ve ödemin azalmasını takiben erken harekete



**Şekil 3:** 30 yaşında, erkek hasta, araç dışı trafik kazasına bağlı açık, oldukça parçalı Schatzker tip VI olarak değerlendirilen tibia plato kırığı mevcut mevcut (a-d). Krusun diğer bölgelerindeki yumuşak doku yaralanması Tschern III olarak değerlendirildi. Yumuşak doku hasarının cerrahi insizyona izin vermesinin haftalar süreceği düşünülerek interfragmanter kompresyon yapan Schanz çivileri kullanılan hibrid eksternal fiksatör ile osteosentez yapıldı. Tedavi sırasında yumuşak dokuların durumu ve tedavi sonrası 2. yıldaki radyolojik ve klinik görüntüsü görülmekte (e-l).

başlanmalıdır. Eğer menisküs tamiri yapılmış ise fleksiyon hareketinin 3 veya 4 hafta 60 derece ile kısıtlanması gerekir. Yük vermeye kırığın kaynama durumuna göre 8-12 hafta sonra izin verilir.

Enfeksiyon, yumuşak doku nekrozu, kondroliz, kaynamama, deformite, eklem sertliği karşılaşılan komplikasyonlardır. Yara problemi olur ise geniş debridman, irrigasyon ve osteosentez materyallerinin çıkartılması gerekebilir. Oluşan yumuşak doku defekti için gastroknezius flebi veya vakum yardımcı yara kapama sistemleri kullanılabilir. Eklem sertliği görülür ise açık veya artroskopik eklem içi yapışıklıkların gevşetilmesi uygulanabilir. Kaynama problemi en sık Schatzker tip V ve tip VI kırıklarda metafizodiyafizer bölgede görülür. Bu durumda bu bölgenin erken greftlenmesi önerilmektedir<sup>(23)</sup>.

**Yazışma Adresi:** Metin Küçükaya  
Güzelbahçe Sk. Tuğul Ap. Kat: 2  
Nişantaşı / İstanbul  
mkucukkaya@yahoo.com

### Kaynaklar

1. Tscherne H, Lobenhoffer P. Tibial plateau fractures: management and expected results. *Clin Orthop* 1993, 292:87-100.
2. Bennett WF, Browner B. Tibial plateau fractures: a study of associated soft tissue injury. *J Orthop Trauma* 1994, 8:183-188.
3. Chan PSH, Klimkiewicz JJ, Luchetti WT, et al. Impact of CT scan on treatment plan and fracture classification of tibial plateau fractures. *J Orthop Trauma* 1997, 11:484-489.
4. Yacoubian SV, Nevins RT, Sallis JG, Potter GH, Lorich DG. Impact of MRI on treatment plan and fracture classification of tibial plateau fractures. *J Orthop Trauma* 1997, 16:632-637.
5. Schatzker J, McBroom R, Bruce D. The tibial plateau fracture: the Toronto experience 1968-1975. *Clin Orthop* 1979, 94-104.
6. Bhattacharyya T, McCarty LP, Harris MB. The posterior shearing tibial plateau fracture treatment and results via a posterior approach. *J Orthop Trauma* 2005;19:305-310.
7. Rasmussen PS. Tibial condylar fracture: impairment of knee joint stability as an indication for surgical treatment. *J Bone Joint Surg* 1973, 55A:1331-1350.
8. Ertl W, Henley MB. Provisional external fixation for periarticular fractures of the tibia. *Techniques in Orthopaedics* 2002, 17:135-144.
9. Haidukewych G. Temporary external fixation for the management of complex intra and periarticular fractures of the lower extremity. *J Orthop Trauma* 2002, 16:678-685.
10. Pape HC, Rommens PM. Tibia, proximal. In *AO principles of fracture management*, Rüedi TP, Buckley RE, Moran CG (ed), Thieme, Switzerland, 2007, s:814-833.
11. Moore TM, Patzakis MJ, Harvey JP. Tibial plateau fractures: definition, demographics, treatment rationale, and long-term results of closed traction management or operative reduction. *J Orthop Trauma* 1987, 1:97-119.
12. Rademakers MV, Kerkhoffs GM, Sierevelt IN, Raaymakers EL, Marti RK. Operative treatment of 109 tibial plateau fractures: Five- to 27-year follow-up results. *J Orthop Trauma* 2007, 21:5-10.
13. Ries MD, Meinhard BP. Medial external fixation with lateral plate internal fixation in metaphyseal tibia fractures: A report of eight cases associated with severe soft-tissue injury. *Clin Orthop* 1990, 256:215-223.
14. Nork SE, Barei DP, Schildhauer TA, et al. Intramedullary nailing of proximal quarter tibial fractures. *J Orthop Trauma* 2006, 20:523-528.
15. Ricci WM, Rudzki JR, Borrelli. Treatment of complex proximal tibia fractures with the less invasive skeletal stabilization system. *J Orthop Trauma* 2004:18:521-527.
16. Katsenis D, Vasilis A, Panayiotis M, Minos T, Lambiris E. Minimal internal fixation augmented by small wire transfixion frames for high-energy tibial plateau fractures. *J Orthop Trauma* 2005, 19:241-248.
17. McLaurin TM. Hybrid ring external fixation in the treatment of complex tibial plateau fractures. *Techniques in Knee Surgery* 2005, 4(4):226-236.
18. Mikulak SA, Gold SM, Zinar DM. Small wire external fixation of high energy tibial plateau fractures. *Clin Orthop* 1998, 356:230-238.
19. Morandi MM, Pearse MF. Management of complex tibial plateau fractures with the Ilizarov external fixator. *Techniques in Orthopaedics* 1996, 11:125-131.
20. Su EP, Westrich GH, Rana AJ, Kapoor K, Helfet DL. Operative treatment of tibial plateau fractures in patients older than 55 years. *Clin Orthop*. 2004, 421:240-248.
21. Marsh JL, Smith ST, Do TT. External fixation and limited internal fixation for complex fractures of the tibial plateau. *J Bone Joint Surg* 1995, 77A:661-673.
22. Kucukkaya M, Armagan R, Kuzgun U. Management of "open-complex tibial plateau fractures" with next generation Schanz pins producing interfragmentary compression: Early results. 5th Meeting of the ASAMI International Program and Abstract book. 28-30 May 2008, s: 212.
23. Watson JT. High energy fractures of the tibial plateau. *Orthop Clin North Am* 1994, 25:728-752.