

Talus Kırıkları

Nevres Aydođan*

Talus musküler ve tendinöz yapışma göstermeyen bir kemiktir. Yaklaşık yüzeyinin %60-70'ini eklem kırırdağı kaplar. Distal tibia, distal fibula, kalkaneus ve naviküler kemikle çoklu eklemleşme yapar. Ayak ve ayak bileđi hareketlerinin %90'ında görev alır. Talus boynu mediale yaklaşık 24 derece eğimlidir ve cisim anteriorda daha geniş yapıdadır.

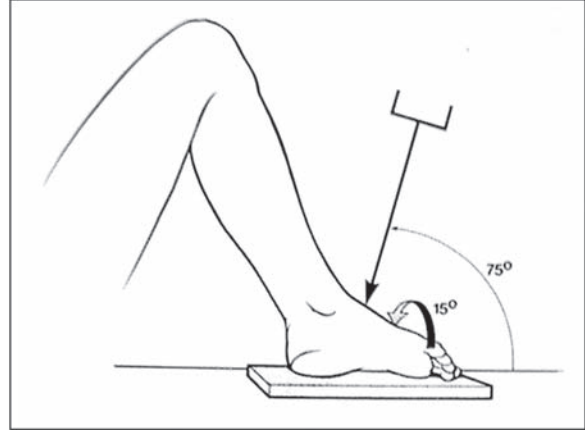
Kanlanma: Yaralanma şeklini ve tedavi etkisini değerlendirmede önem taşır. Talusun kanlanması yaralanma şekli ve kırık modeline bađlı olarak hassas bir yapıdadır. Talusta intraosseöz kanlanma yetersizdir. Ekstraosseöz olarak tibialis posterior, peroneal ve dorsalis pedis arterlerinden çıkan dallarla beslenme sağlanır. Ana besleyici damar tarsal kanal arteridir. Talus cisminin büyük kısmı tarsal kanal arteri ile beslenir. Buna deltoid damarlar, sinüs tarsi damarları ve boyunun süperioruna dađılan damarlar katkı sağlar^(8, 10). Bađ ve boyun bölgesi dorsalis pedis arterinin dalından ve a.sinüs tarsiden beslenir. Kapsüler ve deltoid ligament gibi anatomik komşuluklarla da beslenme desteklenir.

Talus kırıkları anatomik lokalizasyon ve yaralanma tipine göre cisim, boyun, bađ, lateral proses, posteromedial bölüm kırıkları olarak sınıflanır. Yer deđiştirmiş boyun ve cisim kırıklarında sıklıkla ayak ve ayak bileđi kırıkları da eşlik eder.

Radyolojik olarak A-P, lateral, oblik grafiler öncelikle değerlendirilmelidir. Ayak 15 derece iç rotasyonda ve ışın 15 derece yukarıdan ađađı yönlenecek şekilde çekilen modifiye Canale grafisinde özellikle gizli kırıkların belirlenmesinde anlamlıdır (Şekil-1). Bu grafi; talus boynunu ve yer deđiştirmeyi değerlendirmede özellikle yardımcıdır. BT incelemesi de daha ayrıntılı bir deđer değerlendirme sağlar. Özellikle subtalar ilişkiyi değerlendirmede ve osteokondral yaralanmaların saptanmasında anlamlıdır^(3, 8, 10).

Talus Bađı Kırıkları

Talusun bađı öne dođru konveks yapıdadır.



Şekil-1 Canale grafisi: Ayakbileđi plantar fleksiyonda, 15 derece pronasyon, tüpe ayak ucuna dođru 15 derece eğim verilir.

Talo-naviküler eklem primere hareketi abdüksiyon ve addüksiyondur⁽³⁾. Talus bađı kırıkları tüm talus kırıklarının %5-10'unu oluşturur⁽⁶⁾. Yaralanma mekanizması genellikle ayak tam plantar fleksiyonda iken ayađın uzun eksenini boyunca kompresyon güçlerine maruz kalmasıdır⁽²⁾. Talonaviküler eklem çıkığı ve diđer kemik kırıkları eşlik edebilir. Talus bađı kırıkları genellikle gözden kaçar. AP, lateral ve oblik incelemeler esastır. Direkt radyografi incelemelerinin yanı sıra bilgisayarlı tomografi (BT) incelemesi hem kırığın hem yer deđiştirme derecesinin incelenmesinde gereklidir⁽⁶⁾. Özellikle talonaviküler eklem incelemesi bu bölgenin instabilitesini ortaya koyabilmek açısından önem taşır. Talo-naviküler ve kalkaneo-küboid eklemler dikkatle incelenmelidir.

Ayrılmamış kırıklar 6-12 hafta diz altı alçı ile ağırlık verilmeden tespit edilir ve sonrasında 3-6 ay medial ark desteđi verilerek tedavi edilir. Ayrılmış kırıklar açık redüksiyon internal fiksasyon (ARİF) ile tedavi edilmelidir. Parçalanmanın çok olduđu durumlarda küçük parçaların çıkarılması gerekebilir. Tespitte mini vidalar tercih edilmelidir. Cerrahi yaklaşımda anteromedial yaklaşım tercih edilir. Çevre doku kanlanması korunmalıdır. %10 olarak bildirilen bađın avasküler nekrozunun tedavisinde, medial kolonun kısaltılmamasına özen gösterilerek talonaviküler artrodez yapılmalıdır⁽⁸⁾.

* Ankara Eđitim ve Araştırma Hastanesi II. Ortopedi ve Travmatoloji Kliniđi, Prof. Dr.

Talus Boyun Kırıkları

Talus boynu cisme göre daha dardır. Talar boyun kalkaneustan sinüs tarsi ile ayrılmıştır. Sinüs tarsi; boynu besleyen vasküler yapının giriş yeridir. En sık kırığa yol açan mekanizma; ayağı aniden dorsale yönelten travmadır. Bu sıklıkla motorsiklet yaralanmalarında görülür. Talar boyun kırıkları I. Dünya savaşında sık görülmüş ve "aviator's astragalus" olarak adlandırılmıştır. Nedeni düşmekte olan uçakta ayağın uçağın tabanına doğru dorsifleksiyon zorlaması sonucu kırığın oluşmasıdır. Bir başka mekanizma; inversiyondaki ayak bileğinde medial malleole karşı talar boyunun sıkışmasıdır.

Bu kırıklar tüm ayak kırıklarının %2'sinden azını oluşturur⁽⁴⁾. Ayak bileğinin zorlu dorsifleksiyon zorlaması sonucunda çoğu kez subtalar eklem bazı bölümleri de kırılır. Boyun kırıklarında %64 oranında eşlik eden kırıklar vardır. Medial malleol kırığı %19-28, kalkaneus kırığı %10 oranında görülür. Metatars kırıkları ve distal tibiofibular eklem diastazi da sıktır.

Talus boyun kırıkları Canale ve Kelly nin modifiye ettikleri Hawkins sınıflama sistemi ile değerlendirilir⁽⁶⁾ (Şekil -2).

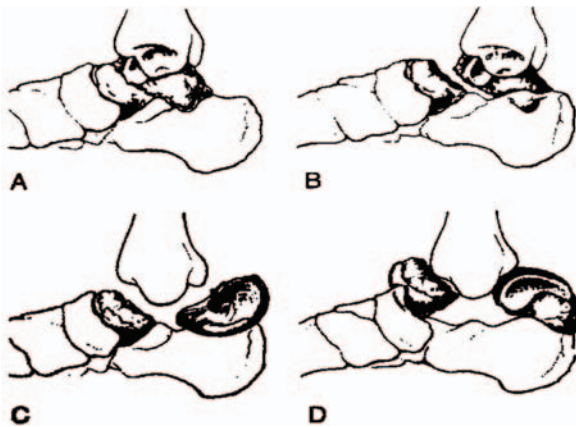
Tip I: Yer değiştirmemiş talus boyun kırığı vardır.

Tip II: Subtalar eklem sublüksasyonu veya çıkığı ile birlikte yer değiştirmiş boyun kırığı vardır.

Tip III: Hem subtalar hem de tibio-talar eklemlerden talar cisim çıkığı ile birlikte yer değiştirmiş boyun kırığı vardır.

Tip IV: Ek olarak yer değiştirmiş talar boyun kırığı talar cisim kırığı ile birlikte, talo-naviküler eklemden de çıkık vardır.

Bu sınıflama tedavi seçimi ve etkisini değerlendirmenin yanı sıra avasküler nekroz riskinin tahmininde de yararlıdır.



Şekil-2 Hawkins sınıflaması

Talus kırıklarının tedavisi; kırığın yer değişmesine, hastadaki diğer yaralanmalara ve eşlik eden diğer kırıklara bağlıdır. Temel amaç talus normal anatomisini yeniden oluşturmak ve stabil erken harekete geçirebilmektir. Talus boyununun deplasmanı ve hafif eğimi sonucu, subtalar eklem hareket kaybı ve artan subtalar eklem temas basıncı nedeniyle subtalar eklemden artroz gelişme riski mevcuttur.

Cerrahi tedavi zamanlaması tartışmalıdır. Ancak açık kırık, çıkık, vasküler yaralanma acil cerrahi kararında önem taşır. Cerrahi zamanlamanın komplikasyonlara ait belirgin bir ilişkisi saptanmamıştır^(5, 14).

Yer değiştirmemiş Tip I kırıklarında kısa bacak alçı tespiti yapılır ve 8-12 hafta ağırlık verilmemelidir. Radyolojik olarak sonradan pozisyon değişimi olmadığından emin olunmalıdır. Radyolojik olarak kırık hattını çaprazlayan trabeküler görüntünün varlığı yük vermede önemli kriterdir. İnternal fiksasyon ile cerrahi tedavi; erken hareket vermek ve geç dönemde talus boynunda pozisyon kaybını önlemek için yapılabilir. Hawkins tip II de kapalı redüksiyon ile ayak bileği ve subtalar eklem ile talus ilişkisi düzeltilebilir. Bu redüksiyon; diz fleksiyona getirilerek gastrocnemius kasının gevşemesi sağlanarak, ayak bileği plantar fleksiyona getirilerek ve kalkaneusun elle traksiyonu ile sağlanabilir.

Deplase Tip II, III ve IV de açık redüksiyon gereklidir. Uygun redüksiyon için eş zamanlı anterolateral ve anteromedial cerrahi yaklaşım kullanılabilir.

Anterolateral yaklaşım; subtalar eklemde debridman ve redüksiyonu için subtalar eklem yaklaşımına izin verir. İnterior ve posterior diseksiyonda kalan talus vasküler desteğini korumaya dikkat etmelidir. Eğer gerekirse medial malleol osteotomisi yapılarak medialden daha iyi görüş sağlanabilir⁽¹²⁾. Lateral ve medialden tespit yapılabilir. Vidalama talus başı posteriorundan talus cismine doğru yapılabilir. Vidalama kompressif veya statik olabilir. Talus boyununun eklem dışı lateral bölümüne plak tespiti yapılabilir. Çift vida uygulaması, lateral plak ve medialden tek vida kombinasyonundan daha stabil bulunmuştur⁽¹⁾.

Tip III ve IV ise yüzeysel dolaşım bozukluğu yapabildiği ve deltoid vasküler yapıların kısa sürede redüksiyon yapılarak korunması nedeniyle erken cerrahi önerilir.

Cisimdeki çok parçalı kırık veya ezilme sonucu oluşacak tespit sağlanamayacak olgularda cisim çıkarılabilir. Yara bakımı ve eksternal tespit sonrası geç dönemde artrodez yapılabilir⁽⁶⁾.

Ameliyat sonrası dönemde, yeterli stabilizasyon yapılmış olan hastalarda ağırlık verilmeden erken harekete geçilmesi gerekir. Bu dönemde kırığın tespiti ve iyileşmesi, redüksiyonun sürdürülmesi ve talusun vaskülaritesi ayak bileđi radyografileri ile kontrol edilmelidir⁽¹⁰⁾.

Talus boyun kırıklarının komplikasyonları; avasküler nekroz (AVN), yanlış kaynama, ayak bileđi ve subtalar eklem artritidir. Talus boyun kırıklarını takiben en sık görülen komplikasyon subtalar eklem artritidir ve bu yaralanmaların %50 den fazlasında rapor edilmiştir^(5, 13, 15). Bir başka komplikasyon AVN dir. AVN kırık deplasmanı ve travmatik açık yaralar gibi çok yönlü faktörler varlığında daha sıklıkla oluşan ve potansiyel kemiđi harap eden bir komplikasyondur. Tip I kırıklarda %10-20, tip II kırıklarda %20-50, tip III kırıklarda %60-100 oranında AVN görülebilir. Hawkins bulgusu en iyi; yaralanmadan 6-8 hafta sonra A-P veya mortis grafilerinde görünmektedir. Bu bulgu da, talus kubbesinin hemen altında subkondral radyolusen ince bir hat oluşur ve AVN gelişmeyeceđini gösterir. Bu belirti talus revaskülarizasyonun bulgusudur. Avasküler nekroz ise yaralanmadan 4-6 ay sonra talus cisminde radyoopak görünüm ve kemiđin yüksekliğinde azalma ile karakterizedir. MR talus revaskülarizasyonu göstermek için kullanılabilir ancak bu talus kan akımında deđişim olan hastalarda talusun prognozunu belirlemede yetersizdir. Yaralanmadan sonraki ilk 3 haftada kırığa bađlı kemik ödemi nedeniyle MR çekilmesi gerekli deđildir⁽¹¹⁾. Bununla birlikte avasküler nekrozun yayılım derecesi; talus ve komşu eklemlerin prognozunu belirleyecek olan en önemli faktördür ve bunu da en iyi şekilde gösteren yöntem MR' dır⁽⁹⁾. Genellikle progresif ağırlık uygulamasının başlangıç zamanı, klinik ve radyografik iyileşme, hastanın bulguları ve revaskülarizasyon bulgularının varlığına göre düzenlenir. Talus boynunun yanlış kaynaması çok zor tolere edilir, çünkü subtalar eklemden çok ciddi hareket kısıtlılıkları gelişebilir ve ayak arkasının biyomekaniđi bozulur. Bu komplikasyon olguların %32'si gibi yüksek bir orana kadar bildirilmiştir⁽⁹⁾. Talusta özellikle varus ta yanlış kaynama avasküler nekrozdan bile daha kötü bir komplikasyon olarak bildirilmektedir. Düzeltme; osteotomi ile yapılabilirse

de yüksek cerrahi deneyim gerektirir.

Talus boyun kırıklarında cerrahi tedavi sonuçları yakın zamanda yapılan çeşitli çalışmalarla araştırılmıştır. 70 tane deplase olmuş talus boyun kırıklı yapılan uzun dönem takipli bir çalışmada, 10 yıldan uzun sürede düşük hızda gelişen AVN görülmüş ve tüm fonksiyonlar daha iyi bulunmuştur. Kötü fonksiyonel sonuçlar, talus kötü dizilimi ve subtalar eklem artritisi olan hastalarda görülmüştür⁽¹³⁾. İkincil cerrahi işlemler hastaların %37 sine uygulanmıştır. 26 hastalık bir başka çalışmada, açık kırıklarda subkondral eklem artritisi insidansı yüksek bulunmuş ve daha kötü sonuçlar açık kırıklarda gözlenmiştir. Ayrıca, AVN %50 den fazla hastada gözlenmiştir. Bu bulgular 102 talus boyun kırığını içeren retrospektif bir çalışmayla doğrulanmıştır. 60 kırıkta en az 1 yıl izlenmiş hastalarda %49 oranında radyografik olarak AVN tanısı konmuş olup bu hastaların 1/3 inden fazlasında talus kubbesinde çökme gelişmemiştir. Parçalı kırıklar ve açık kırıklar kötü sonuçlarla birlikte dir⁽⁵⁾. Son olarak hiperbarik oksijen tedavisinin de geç ameliyat edilen talus boyun kırıklarında koruyucu etkisi olabileceđi düşünülmektedir⁽⁷⁾.

Talus Cisim Kırığı

Talus cisim kırıkları; talus kırıklarının %20'sini oluştururlar. Yaralanma mekanizması; genellikle aksiyel yüklenme veya makaslama kuvvetleridir. Eşlik eden yaralanmalar; kalkaneus, tibia, talus boyun kırıklarıdır. Talus gövde kırıkları tipik olarak tibio-talar eklemi ilgilendiren kırıklardır. Talo-fibüler eklem içine uzanan kırıklar; genelde talus gövde kırıkları olarak sınıflanır. Talus çatısını içeren kırıklar ana kırık çizgisine göre sagittal, koronal, transvers ya da parçalı kırıklar olarak sınıflandırılabilir. Radyolojik deđerlendirmede; A-P mortis grafisi (15 derece internal oblik) lateral ve Broden grafisi ile yapılabilir. Radyolojik sınıflama talus boyun kırıklarında ki gibidir. BT bu tür kırıkların deđerlendirilmesinde sıklıkla kullanılır. Talus gövde kırıkları birçok eklem ile ilişkili olduğundan BT kırığın yapısının anlaşılmasında ve cerrahi tedavinin planlanmasında gereklidir. Cerrahide ARİF ile tedavi yapılır. Kırığın medialdeki yerleşimi ve mediale uzanımına göre medial malleol osteotomisi anatomik redüksiyon için gerekli olabilir. Talus gövde kırıklarında fiksasyonda tüm yüzey eklem olduğu için implantların kullanımı zor olabilir. Bu nedenle kırık parçalarının tespiti için gömülebilen vidalar kullanılabilir.

6 hafta süreyle diz 45 derece fleksiyonda uzun bacak alçısı uygulanır, ardından kısa bacak yürüme alçısına geçilerek 4-6 hafta sonra alçı çıkarılır. 2-3 ay tam yüklenmeye izin verilmez.

Açık ve parçalı talus gövde kırıklarında fiksasyon sonrası fonksiyonel sonuçlar kötüdür. Çoğu hastada (%88) posttravmatik artrit ve AVN ile ilgili radyolojik bulgular görülür⁽¹⁴⁾. Subtalar artrit sıklıkla görülen önemli bir komplikasyondur.

Lateral Proses Kırıkları

Lateral proses kırıkları, talus kırıklarının %25 'ini oluştururlar. Ayak bileği yaralanmalarında çekilen iki planlı radyografilerde genelde atlanır. Bu tür kırıklar, genelde mortis grafisi ve sıklıkla da BT ile daha iyi saptanırlar. Tipik yaralanma mekanizması dorsifleksiyon ve inversiyon travmasıdır. Lateral proses kırıkları sıklıkla ayak ve ayak bileğinin diğer kırıkları birlikte, nadiren de izole olarak görülebilir. Çünkü bu tür kırıklar genelde kayak ve benzeri sporlar ile uğraşanlarda sık görülmektedir. Bu kırıklar talusun fibula, kalkaneus ve subtalar eklemlerle ilişkisinden dolayı tam olarak redükte edilmelidir. Yer değiştirmemiş kırıkların tedavisin de, ağırlık verilmeden 6 hafta diz altı alçı yeterlidir. 2 mm üzerinde ve 1 cm den büyük kırıklarda ARİF önerilir^(8, 10, 13, 16).

Posterior Proses Kırıkları

Talusun posteromedial prosesinde yerleşmiş kırıklar kırığın boyutuna bağlı olarak tibiotalar ve subtalar eklemlerin ikisini de tutabilir.

Lateral tüberkül kırığında, yaralanma mekanizması inversiyon (PTFL) veya kompresyondur (aşırı ekin) ve sıklıkla subtalar dislokasyon ile ilişkilidir. Standart radyografiler çoğunlukla görüntülemeye başarısız olup şüphelenilen durumlarda BT kullanılmalıdır. Ayrılmamış kırıklarda 4-6 haftalık diz altı alçı tedavisi yeterlidir. Ayak bileği ve subtalar eklemler tutulduğundan deplase kırıklarda cerrahi tedavi düşünülmelidir. Medial malleolar osteotomi ile birlikte (veya birlikte olmadan) postero-medial yaklaşım ile redüksiyon ve tespit yapılması gerekir. Geç dönemde dirençli ağrı varlığında kaynamamış parçanın çıkarılması gerekebilir^(10, 15, 16).

Medial Tüberkül Kırığı

Medial tüberkül kırığı nadirdir. Dorsifleksiyonda pronasyon zorlaması sonucu özellikle atletlerde görülür. Ağrı ve şişlik belirgin bulgusudur. Radyolojik

olarak A-P grafide kopma saptanabilir. Ayrılmamış kırıklarda 6 hafta diz altı alçı yeterlidir, ayrılmış kırıklarda ARİF gerekir. Kaynamama ve ağrılı durumlarda parçanın çıkarılması önerilir⁽¹⁶⁾.

Yazışma Adresi: Nevres Aydoğan
Ankara Eğitim ve Araştırma
Hastanesi II. Ortopedi ve
Travmatoloji Kliniği
nhaydoğan@tr.net

Kaynakça

- 1- Charlston MD., Parks BG., Weber TG.: Comparison of plate and screw fixation and screw fixation alone in a comminuted talar neck fracture model. Foot and Ankle Int. 2006; 27: 340-343.
- 2- Coltart WD. Aviator's astragalus. J Bone Joint Surg [Br] 1952;34:545-566.
- 3- Crim J., Gentili A., Coombs B.D., Keats T.E.: Talus Fractures, Radiological Society of North America, e-medicine 2007.
- 4- Juliano PJ, Dabbah M, Harris TG. Talar neck fractures. Foot Ankle Clin 2004;9:723-736.
- 5- Lindvall E., Haidukewych G., Dipasquale T.: Open reduction and stable fixation of isolated, displaced talar neck and body fractures. J. J. Bone Joint Surg Am. 2004;86-A: 2229-2234
- 6- Matsumura T, Sekiya H, Hoshino Y. Correction osteotomy for malunion of the talar head: a case report. J Orthop Surg (Hong Kong). 2008 Apr;16(1):96-98.
- 7- Mei-Dan O, Hetsroni I, Mann G, Melamed Y, Nyska M. Prevention of avascular necrosis in displaced talar neck fractures by hyperbaric oxygenation therapy: A dual case report. J Postgrad Med. 2008;54(2):140-143.
- 8- Murphy GA., Fractures and dislocations of the foot. Campbell's Operative Orthopaedics 4; 2003.
- 9- Rammelt S, Zwipp H. Talar neck and body fractures. Injury. 2008 Apr 23. [Epub ahead of print]
- 10- Sean E. Nork, David P. Barei: Orthopaedic Knowledge Update 9, p : 499-502. AAOS, 2008
- 11- Thordarson DB, Triffon MJ, Terk MR. Magnetic resonance imaging to detect avascular necrosis after open reduction and internal fixation of talar neck fractures. Foot Ankle Int 1996;17:742-747.
- 12- Thordarson DB, Kaku SK. Results of step-cut medial malleolar osteotomy. Foot Ankle Int. Dec 2006;27(12):1020-1023
- 13- Sanders DW, Busam M., Hattwick E.: Functional outcomes following displaced talar neck fracture model. J Orthop Trauma 2004 ; 18 : 265-270
- 14- Vallier HA., Nork SE., Benirschke SK.: Surgical treatment of talar body fractures. J Bone Joint Surg [Am]. 2003; 85-A: 1716-1724
- 15- Vallier HA., Nork SE., Barei DP., : Talar neck fractures: Results and outcomes. J Bone Joint Surg [Am]. 2004;86-A: 1616-1624
- 16- von Knoch F, Reckord U, von Knoch M, et al. Fracture of the lateral process of the talus in snowboarders. J Bone Joint Surg [Br]. 2007;89-B(6):772-777.