

Erişkinlerde Önkol Kırıkları

A. Mehmet Demirtaş,* Mahmut Kalem*

Önkol kırıklarının tedavileri, ulna ve radiusun birbirlerine olan pozisyonel durumlarının el fonksiyonlarına olan direk etkileri nedeniyle diğer diyafiz kırıklarıyla karşılaştırıldığında daha fazla önem arz eder. Mükemmel olmayan tedaviler hareket kaybı ve zayıf el fonksiyonlarına neden olabilir.⁽⁹⁾

Kompresyon plaklarının kullanılmasıyla tedavide önemli yol kat edilmiştir. Birçok çalışma göstermiştir ki, plaklama ile öngörülebilir sonuçlar oldukça başarılıdır. Ancak sadece implant seçimi sonucu etkileyen tek parametre değildir. Hastayı değerlendirmek ve kırık tipini ortaya koymak tedaviye yönelimle yakından ilişkilidir.

Mekanizma

Direk travmalar başta olmak üzere önkol kırıkları birçok hasar mekanizması ile meydana gelebilir. Sıklıkla trafik kazaları gibi yüksek enerjili travmalar, yumuşak doku hasarlanması ve açık kırıklarla birliktelik gösterirler(Şekil1). Bir diğer direk travma mekanizması savunma sırasında önkolun siper olarak kullanılmasıyla meydana gelir (Night stick). Böyle bir durumda genellikle ulna kırıkları görülmekle birlikte her iki önkol kemiği de hasarlanabilir. Ateşli silah yaralanmaları da bir diğer direk travma mekanizmasıdır ve kemik kaybı, ağır yumuşak doku hasarı ve nörovasküler hasarlanma ile birliktelik gösterir.

Daha az sıklıkta ise önkol kırıkları yüksekten düşme ve spor yaralanmaları sonucunda oluşur. Ulna ve radiusun diyafiz kırıklarının, distal radius kırığına göre daha yüksek enerji ile meydana geldikleri düşünüldüğünde ligament ve yumuşak doku hasarı

ile birliktelikleri daha sıktır ve bu da klinisyeni bu konuda daha dikkatli olmaya iter.

Kırık uçlarının yer değiştirmesi deforme edici kuvvetler etkisi ile olur. Kırık hattına göre deforme eden kuvvetler proksimalde biceps brachi, pronator teres ve supinatör adaledir. Fleksör adale grubu distali anteriora çekerek dorsal açılanmaya sebep olur. Distalde ise pronator quadratus radiusu pronasyona çeker.

Semptomlar

Genellikle deplase önkol kırıkları klinik olarak kolay anlaşılabilir. Kırığın yüksek enerjili doğası deplase olmayan kırıkların daha nadir görülmesine neden olur. Ağrı, ödem, önkol ve elin fonksiyon kaybı ve ağır deformite izlenebilir.

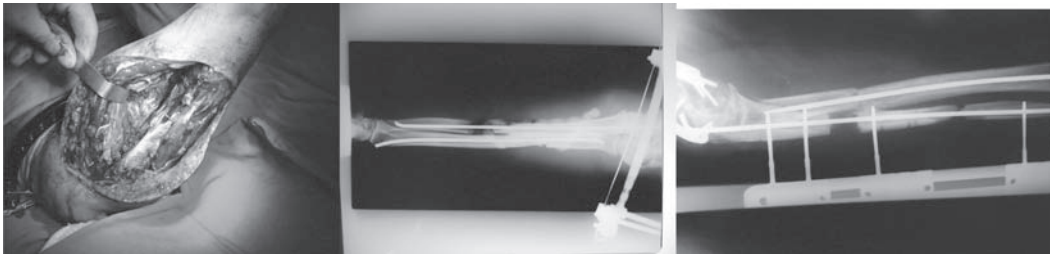
Önkol travmasına yaklaşımda önkolun ilişkili eklemlerle birlikte değerlendirilmesi gerekmektedir.

Dikkatli bir nörolojik muayene yapmak önemlidir. Bu açıdan ulnar, radyal ve mediyan sinirin duyu ve motor fonksiyonları dikkatlice değerlendirilmelidir. Önkolun diyafiz kırıklarında nörolojik hasarlanma nadir görülür ve çok az cerrahi eksplorasyona ihtiyaç duyulur.

Vasküler değerlendirme ileri derecede ödem varlığında ve palpasyon mümkün olmadığında doppler ile değerlendirilmelidir.

Kapalı kırıklarda ileri derecede ödem kompartman sendromu olasılığını akla getirmelidir.

Açık kırıklar sıklıkla ateşli silah yaralanması ile oluşurlar ve nörovasküler hasar açısından dikkatli değerlendirilmelidir. Açık yaralanmanın derecesini ortaya koymak için doğru olan, gerekli diagnostik



Şekil 1. Yüksek enerjili yaralanma yumuşak doku ve sinir hasarı, enfeksiyon, intra medüller tesbit , antibiotikli çimento uygulaması,defekt kapatmak için eksternal fiksasyon uygulaması.

* Ankara Üniversitesi Tıp Fakültesi, Ortopedi ve Travmatoloji Anabilim Dalı, Dr.

testler tamamlandıktan sonra ekstremitenin ameliyathanede değerlendirilmektir.

Eşlik Eden Yaralanmalar

Hasarlanmanın yüksek enerjili doğası nedeniyle yüksek oranda iskelet kas sistemi hasarlanmaları ile birliktelik göstermektedir. Aynı ekstremitede ligament ve yumuşak doku hasarı görülmekle birlikte el bileği ve dirseği içeren diğer kırıklar da eşlik edebilir.

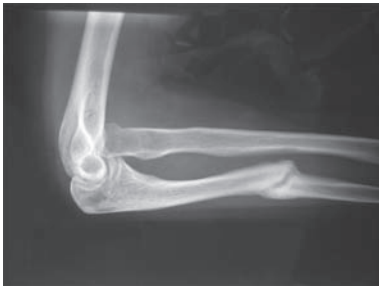Galeazzi Kırığı

Radius cisim distal 1/3 kırığı ile birlikte distal radioulnar eklem çıkığının birliktelik göstermesidir. Kapalı redüksiyon ve alçı tespiti ile sıklıkla tedavi edilemez ve cerrahi tedavi gereksinimi gösterirler. Radius cisim kırığının rijit tespiti genellikle distal radioulnar eklem redüksiyonu ile sonuçlanır. Eğer gerekirse çıkık redükte edilip k-teli ile tespit edilebilir.

Monteggia Kırığı

Ulna kırığı ile proksimal radius başı çıkığının kombinasyonu olarak tanımlanır. Bado tarafından 4 tipe ayrılmıştır. Çocuklarda konservatif takip edilebilirken yetişkinlerde cerrahi tedavi gerekir. Birçok hasarlanma mekanizması ile oluşabilir. Önkol ulnar yüzden direk bir travmaya maruz kalması, hiperpronasyon veya hiperekstansiyonda düşme, güçlü supinasyonda bicepsin radius başını anteriora doğru çıkartması ve düşmeye bağlı ulnada oluşan kompresyon kırığı bunlardan bazılarıdır.

Bu kırık tipleri incelendiğinde önkol travmalarına yaklaşımda el bilek eklemi ve dirsek eklemine incelenmesinin önemi daha iyi anlaşılmaktadır. (Şekil 2)



Şekil 2. Monteggia kırığı Ulnada malunion radius başı çıkığı

Nörovasküler Hasar

Kapalı ön kol kırıklarında sinir hasarı nadirdir. Median, ulnar ve radyal sinir hasarlanması gerçekleşebilmekle beraber, proksimal radius kırıklarında özellikle monteggia kırıklarında daha

sık olmak üzere posterior interosseus sinir hasarı bildirilmiştir. Sinir hasarları genellikle, kontüzyon ve kompresyona bağlı olarak nöropraksi tipi hasarlanmalardır ve spontan olarak iyileşir. Seyrek olarak da sinirin kırık hattına sıkışması veya kırık uçları tarafından hasarlanması ile oluşur. Takip etmek en doğru yaklaşımdır ancak 3 ay içerisinde düzelme olmazsa eksplorasyon yapılabilir.

Ulnar ve radyal arter izole yaralanmalarında elin dolaşımı diğer arterden sağlanabilmekle birlikte her iki arterin hasarlandığı durumlarda bile kollateral dolaşım sayesinde dolaşım problemi görülmeyebilir. Ana arterlerin herhangi birisi hasarlansa bile diğer arterin sağlam olduğu ve el dolaşımının korunduğu durumlarda damar tamiri bir zorunluluk değildir.

Kompartman sendromu

Önkol diyafizyal kırıklarında kompartman sendromu görülebilmekle beraber travmatik olmayan nedenlerle ve buna ilaveten suprakondiler humerus kırıkları ve ağır yumuşak doku hasarı ile de meydana gelebilir.

Parmaklarda kuvvetli pasif germe hareketi ile önkolda belirgin ağrı kompartman sendromuna gidişi değerlendirmede önemli bir bulgudur. Ayrıca deplase kırıklarda yapılan manipülasyonlar kaçınılmaz bir şekilde ağrıya neden olabilir. Böyle durumlarda kompartman sendromu ekarte edilemiyorsa kompartman içi basınç değerlendirmesi gerekmektedir.

Kompartman sendromu değerlendirilirken, nabızların açık olduğu halde kompartman basıncının yüksek düzeylere çıkmış olabileceği unutulmamalıdır. Kompartman içi basınç ölçüm değeri önemli olmakla beraber daha önemli olan ölçülen değer diastolik basınçla olan farkıdır. Bu basınç farkının 20 mmHg altında olması histolojik olarak kas nekrozu ve fibroze gidişi göstermektedir.

Tanı klinik semptomlar ile konur. Ancak emin olunamadığı halde kompartman sendromunun ekarte edilemediği durumlarda hastayı kompartman sendromu kabul etmek ve acil fasyotomi yapmak doğru olacaktır.⁽⁶⁾

Tanı ve Sınıflama

Önkol kırıkları sınıflandırılırken kırık lokalizasyonu, kırık paterni, deplasman açısı ve miktarı, radioulnar eklemlerle ilişkisi, kemik kaybı ve yumuşak dokunun hasar durumu göz önüne alınır. Eşlik eden hasarlanmalar tedavi seçeneklerini değerlendirmede

önemlidir. El bileği ve dirseği içeren ön arka ve yan grafiler değerlendirilmelidir. Distal ve proksimal radyo-ulnar eklemlerin değerlendirilmesi tedavide önem arz eder. Gerekirse BT ile ayrıntılı değerlendirme yapılmalıdır.

Önkol kırıklarında sıklıkla kullanılan sınıflandırma ortopedik travma derneği tarafından da benimsenen AO grubunun yaptığı sınıflamadır.⁽¹³⁾

Alfanumerik olarak yapılan bu sınıflamada tip A kırıklar ulna, radius yada her iki kemiğin basit kırıklarını içerir. A1 ulnanın izole, A2 radiusun izole kırığını tanımlar. Her iki grupta da .1 oblik kırıklar, .2 transvers kırıklar, .3 kırıklı çıkıklar için kullanılır. (örn; A1.3 monteggia kırığını, A2.3 galeazzi kırığını tanımlar)

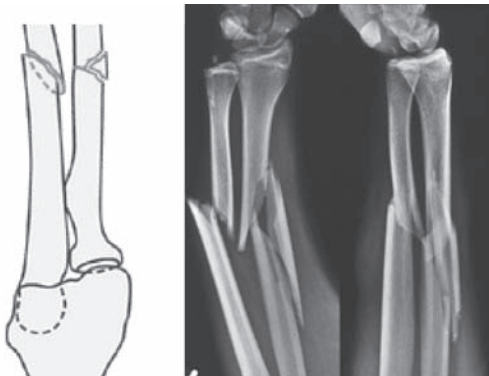
Tip B kırıklar kelebek fragman içeren kırıklardır. Aynı şekilde B1 ulna, B2 radius, B3 her iki kemiği içeren kırıklar için kullanılır. Yine .1 intakt fragmanı, .2 parçalı fragmanı, .3 kırıklı çıkığı tanımlar. (Şekil 3)

Tip C kırıklar kompleks kırıklardır. C1 ulna için, C2 radius için, C3 her iki kemiği içeren kırıklar için kullanılır. C1.1 izole segmente ulna kırığı, C1.2 eşlik eden radius kırığını, C1.3 parçalı ulna kırığını tanımlar. C2.1 izole segmente radius kırığını, C2.2 eşlik eden ulna kırığını, C2.3 parçalı radius kırığını tanımlar. C3.1 de her iki kemikte segmente kırık varlığını belirtir. C3.2 kemiklerden birinde segmente kırık varken diğeri parçalı kırık içerir, C3.3 her iki kemiğin düzensiz parçalı olduğunu belirtir.

Yine de bu sınıflamanın kullanışlı olmakla beraber, eşlik eden lezyonların karakterini ortaya koymadığını unutmamak gerekir.

Tedavi

Her ne kadar radius ve ulna fonksiyonları bir bütün halinde değerlendirilse de sadece proksimal ve distalden direk temasları vardır. Radyoulnar



Şekil 3. AO sınıflamasına göre 22.B3 kırık

eklemler komşu oldukları el bilek eklemi ve dirsek eklemi ile yakın ilişki içindedirler ve stabilizasyonları bu eklemlerin kapsülleri ile desteklenir. İnterosseus membran ulna, radius ve radyoulnar eklemler arasında yer alır. Bu membranın lifleri distal ulnadan proksimal radiusa uzanır ve önkol kemiklerinin asıl stabilitesinin %70 ini sağlar.

Önkol rotasyonu ulna üzerinde radiusun hareketi ile gerçekleşmektedir. Dolayısıyla rotasyon hareketi radiusun herhangi bir anatomik bozukluğundan fazlaca etkilenir. Normal bir önkol fonksiyonu için radius ve ulna arasındaki anatomik ilişkinin, uzunluğun ve radyal eğimin sağlanması önemlidir. Eğer çok iyi bir pronasyon ve supinasyon hareketi bekliyorsak uzunluğu sağlamanın yanında uç uca getirme, aksiyel dizilimi sağlama ve normal rotasyonun temini gerekmektedir.

Biceps ve supinatör kasları insersiyolarından dolayı kırık üzerinde rotasyonel kuvvetler oluştururlar. Pronator teres shaftın ortasına, pronator quadratus da distal radiusun ¼ distal kısmına yapıştıklarından rotasyonel ve açılardırıcı kuvvetler oluştururlar.

Yapılan kadavra çalışmalarında açılal bozuklukların hareket açıklığını etkiledikleri, 10 derecelik tek yada her iki kemikteki açılmanın dahi rotasyonel harekette 20 derece hareket kaybı yaptığı ortaya konmuştur.⁽¹²⁾ Başka çalışmalarda açılal deformitelerin kemikteki yerleşim bölgelerinin hareket kaybını farklı miktarlarda etkilediği ortaya konmuştur. Buna göre orta 1/3 lük kemik kısımdaki açılalmalar distal 1/3 lük kısma göre supinasyonda belirgin daha fazla hareket açıklığı kaybı yapmaktadır.

Açılal deformiteler doğru orantılı hareket açıklığında kayıplara yol açmakla beraber radyal deformitelerin supinasyonda pronasyona göre daha çok kayıp yaptığı bilinmektedir. Karşıt yöndeki rotasyonel deformiteler ise daha fazla hareket açıklığı kaybı yaratırlar. Birçok hatalı kaynama ileride cerrahi ile düzeltmeye ihtiyaç duyar.⁽⁶⁾ Radyal eğimin kaybı yumruk yapma kuvvetinde de azalmaya neden olur.⁽⁵⁾

Önkol kırıklarının tedavisinde çeşitli tedavi metodları kullanılmaktadır. Cerrahi dışı tedavilerin yeri olmakla beraber kırık parçaların kontrolünün yeterli miktarda sağlanamaması, kaynama zamanının uzun olması ve birçok hastada fonksiyonel sonuçların tatminkar olmaması nedeniyle sıklıkla cerrahi tedaviler tercih edilir.

Cerrahi Dışı Tedaviler

Cerrahi dışı tedaviler çok az endikasyonunun bulunmasıyla birlikte deplase olmayan ulna kırıklarında ve hastanın genel durumuna bağlı cerrahinin kontrendike olduğu durumlarda tercih edilir.

Alçı ile immobilizasyon her iki kemiğin deplase olmayan kırıklarında kullanılabilir. Ancak deplase kırıklarda kapalı redüksiyon ve alçı immobilizasyonu redüksiyonun devamlılığının zor olması ve yapılan birçok seride fonksiyonel sonuçların kötü olması nedeniyle günümüzde tercih edilmez.

Sarmiento'nun tanımladığı fonksiyonel breysleme yöntemi ile yapmış olduğu çalışmada sonuçların çok iyi olmasına karşın diğer çalışmalarda kapalı tedavi yöntemiyle benzer sonuçlara ulaşamamıştır.⁽¹⁾ Dolayısıyla ulna diyafizinin özellikle 1/3 distal kısımdaki 10 derecenin altındaki açıl deformiteleri ve radyal eğimin korunduğu deplase olmayan kırıkları hariç kullanışlı değildir.⁽⁷⁾

Cerrahi Tedavi Endikasyonlar

Radius ve ulnanın yer değiştirmiş ve anstabil kırıklarının hepsinin açık redüksiyon ve tesbiti gereklidir. Radiusun 10° den fazla açılması veya her iki R-U eklemden birinde subluksasyon veya luksasyon olması, ulnanın kırıklarında 10° den fazla açılma olması cerrahi tedaviyi gerektirir.

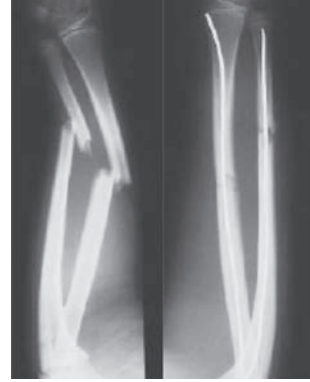Eksternal fiksasyon

Önkol kırıklarında eksternal fiksasyonun endikasyonları oldukça kısıtlıdır. Ağır yumuşak doku hasarı ve/veya kemik kaybı olan açık kırıkların tedavisinde kullanılır. Ayrıca çoklu travmaya sahip hastalarda daha uzun cerrahi prosedürlere tercih edilir. Bugün kullanılan eksternal fiksator tiplerinin birbirlerine üstünlükleri bulunmamaktadır. Kullanıldıklarında kırığa yeterli stabilizasyon sağlarlar. Her ne kadar umut verici sonuçlar elde edilmiş olsa da geçici bir tedavi yöntemi olarak değerlendirilmesi daha uygun olacaktır.

Intramedüller çivileme

Stabil olmayan kırıklarda intramedüller çivileme yönteminin kullanımı %20 oranında kaynamama, yüksek malunion oranı ve kötü fonksiyonel sonuçlar nedeniyle nadir tercih edilir. Endikasyonları tartışılır olmakla beraber patolojik kırıklarda, segmenter kırıklarda, plak çıkarımı sonrası refraktürlerde kullanılabilir. Minimal invaziv bir yöntem olması

avantajdır. Her ne kadar eskiden Sage'in trianguler çivisi ve günümüzde interlocking kilitli çiviler ile iyi sonuçlar elde edilebilmiş ise de sonuçlar plaklama kadar tatminkar değildir.⁽¹⁾ Çocuklardaki stabil olmayan önkol kırıklarında kullanılsa da erişkin stabil olmayan deplase kırıklarda kullanılması uygun değildir.(Şekil 4)



Şekil 4. İntramedüller çivi uygulaması


Plaklama

Açık redüksiyon ve plak ile tespit kırık parçalarının kontrolü, erken hareket, dıştan tespite ihtiyaç duyulmaması, anatominin restorasyonu ve maksimum fonksiyonel kazanımlar nedeniyle tedavide tercih edilir. Birçok çalışmada sonuçlar mükemmel yakındır. %95 gibi bir oranda kaynama ile sonuçlanır.^(2,3)

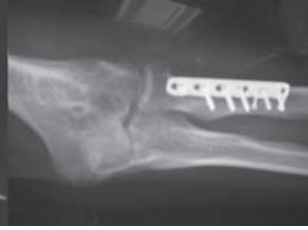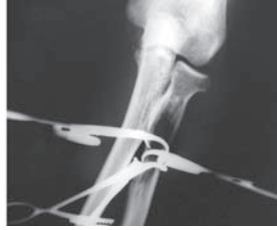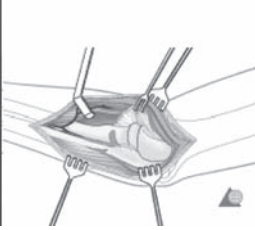
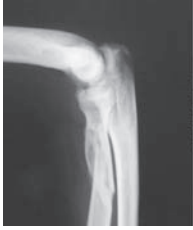Ulnanın tamamı için fleksör ve ekstansör karpi ulnaris arasından yapılan kesi uygulanırken distal radius için anterior, proksimal radius için posteriodan yapılan kesiler daha uygundur. Tesbit öncesi her iki kırık redükte edilmeli plak ve vidalar takiben uygulanmalıdır. Parçalanması daha az olan kemik önce tesbit edilmelidir. İki insizyonun kapatılması esnasında gerginlik olabilir. Öncelikle ulna çevresindeki yumuşak doku az olduğu için kapatılmalıdır. Eğer radius üstü çok gergin ise plak adale altında olduğu için cildi yaklaştırmak yeterlidir. 3.5 DCP, LC-DCP, PC-Fix ve LCP plaklar tercihan kullanılabilir. Bunların birbirlerine biyomekanik üstünlükleri vardır.

Parçalanma %50 den fazla ise greftleme önerilir ancak bu bölgede heterotopik ossifikasyon riski nedeniyle mümkün olduğu kadar interossöz membrandan uzak yapılmalıdır.

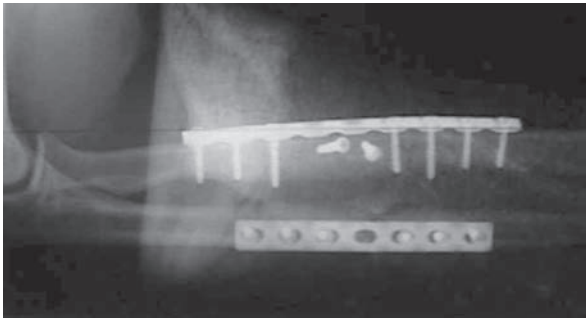
Sonuçta en iyi sonuçlar anatomik redüksiyon ve erken harekete izin veren stabilizasyon sağlanan kırıklarda elde edilmiştir.^(4,10)(Şekil 5,6,7)



Şekil 5. Radius intrameduller Ülna LCP plak uygulaması



Şekil 6. Radius proksimal kırığı anterior yaklaşımla(Boyd)LCP plak uygulaması



Şekil 7. Çift kemik plak uygulaması

Cerrahi sonrası eğer stabil rijit tesbit yapılmış ise yara iyileşmesi esnasında atel tesbiti ödem ve inflamasyon azalınca 3. haftada kontrollü hareket erken fonksiyonel sonuç için gereklidir. Eğer tesbit yeterli değilse kaynamayı bekleyerek 6 . haftadan sonra harekete başlamak uygun olur.

Komplikasyonlar

Erken ve geç kırık komplikasyonları olarak ayrılır.

Erken

- Kompartman sendromu
- Nörovasküler komplikasyonlar
- Enfeksiyon

Geç

- Malunion
- Nonunion
- Plak yetmezliği ve refraktürler
- Radiyoulnar sinostozis
- Enfeksiyon
- İnatçı ağrı

Yazışma Adresi: Mehmet Demirtaş
Ankara Üniversitesi Tıp Fakültesi
demirmeh@yahoo.com

Kaynaklar

1. Lee et al., Interlocking contoured intramedullary nail fixation for selected diaphyseal fractures of the forearm in adults. JBJs 2008 Sep;90(9):1891-8.
2. Goldfarb GA et al., Functional outcome after fracture of both bones of the forearm. JBJs Br 2005; 3:374-9
3. Ross ER. Et al., Retrospective analysis of plate fixation of diaphyseal fractures of the forearm bones. Injury 1989 Jul;20(4):211-4.
4. Moed Br et al., Immediate internal fixation of open fractures of the diaphysis of the forearm. J Bone Joint Surg Am. 1986 Sep;68(7):1008-17.
5. Schemitsch EH, Richards RR., The effect of malunion on functional outcome after plate fixation of fractures of both bones of the forearm in adults. J Bone Joint Surg Am. 1992 Aug;74(7):1068-78.
6. Friedrich JB. Shin AY., Management of forearm compartment syndrome. Hand Clin.; 2007 May;23(2):245-54, vii.
7. Sauder DJ. Athwal GS., Management of isolated ulnar shaft fractures. Hand Clin.; 2007 May;23(2):179-84, vii.
8. Bouso A. Et al. Malunion of fractures of the midshafts of the radius and ulna in adults. A series of 10 cases Chir Main. 2007 Dec;26(6):288-92.
9. Moss JB. Bynum DK., Diaphyseal fractures of the radius and ulna in adults. Hand Clin. 2007 May;23(2):143-51
10. Anderson LD et al., Compression-plate fixation in acute diaphyseal fractures of the radius and ulna. J Bone Joint Surg Am. 1975 Apr;57(3):287-7.
11. Sarmiento A. et al., Forearm fractures. Early functional bracing - A preliminary report. J Bone Joint Surg Am. 1975 Apr;57(3):297-304.
12. Sarmiento A. et al., Forearm fractures. Early functional bracing - A preliminary report. J Bone Joint Surg Am. 1975 Apr;57(3):297-304.
13. Müler ME. Ed The comprehensive classification of fractures of long bones. Berlin: Springer-Verlag; 1990