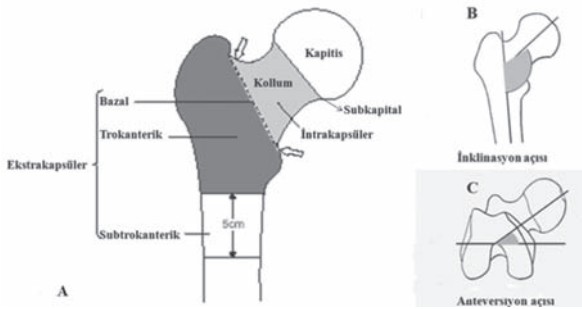


Kalça Kırıkları

Neslihan Aksu*, Zekeriya Uğur Işıklar**

Kalça Anatomisi:

Femur üst ucu; femur başı, boynu ve küçük trokanterin 5 cm kadar distalini içine alan kemik yapıdır (Şekil 1). Femur başı bir kürenin yarısından biraz büyüktür. Asetabulumla eklemleşmek üzere anterosuperomediale doğru uzanır. Femur başı bir küre değil, daha çok sfenoid ve bir kısmı ovoid yapıdadır. Femur başının posteroinferiora doğru düzgün yapısı 'fovea kapitis' ile bozulur. Femur başının oblik yapısı kişiden kişiye farklılık gösterir.¹



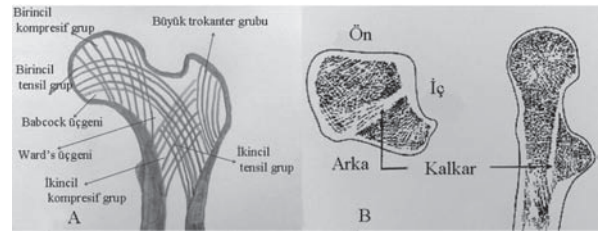
Şekil 1. Femur üst ucunun bölgeleri

Kalça eklemi multiaksiyel, ferik (sferoidal) ve üç eksenle birlikte hareket edebilen bir eklemdir.^(1,2) Femur başı çanak şeklindeki (cotyloid) asetabulumla eklemleşir. Baş ve boyun önde kapsül içindedir, arka tarafta ise yalnızca baş ve boyunun küçük bir kısmı intrakapsüldür.⁽³⁾

Femur boyunu yaklaşık 5 cm uzunluğundadır. Baş-boyun ile femur cisimi arasında 130 ± 7 derecelik inklınasyon açısı (kollodiadifer açısı) (Şekil 1B) ve femur kondillerinden geçen düzlem ile femur boynu arasında 10.4 ± 6.7 derecelik anteversiyon açısı (Şekil 1C) vardır. Yapılan antropometrik çalışmalarda artan yaş ile bu açının azaldığı gösterilmiştir.^(1,3) 75 yaş üstü insanlarda ortalama inklınasyon açısı 125° dolayındadır.⁽²⁾ Yük aktarımında bu açılar önemlidir. Trokanter major kolluma göre posteriora sarkmıştır. İnternal fiksasyon uygulanması sırasında bu durum

gözönüne alınmalıdır.³ Trokanter minör femur boyunu ile cisminin birleştiği posteroinferomedialdeki konik bir çıkıntıdır. Buraya iliopsoas tendonu yapışır.

Femur cisminden femur proksimaline doğru kompakt kemik inceler ve kemik kavitesi trabeküler kemik yapı ile kaplanır. Ward tarafından tarif edilen bu trabeküller, etkiyen kuvvetlere göre isimlendirilerek iki ana grupta 2 ayrı kavis oluşturur. Ward'ın tanımladığı trabeküller Şekil 2A'de gösterilmiştir. Kalkar femoral, trokanter minörün aşağısından femur posteromedialinden başlayan intramedüller kemik kalınlaşması olup, femur boyununun önemli destek noktasıdır. Linea asperanın yakınındaki kompakt kemikten başlayıp boyunun trabeküler yapısı içine doğru uzanan, medialde boyunun arka duvarı ile birleşen, lateralde ise büyük trokantere devam eden ince vertikal kemik yapısıdır⁽²⁾ (Şekil 2B).



Şekil 2. Kalkar ve trabeküler yapı.

Kalça eklemi bağları:

1.Ligamentum ileofemorale: Y şeklinde çok kuvvetli bir bağıdır. Bu bağ ayakta dururken kalçayı sağlamlaştırır ve femurun posteriora yer değiştirmesini engeller⁽³⁾.

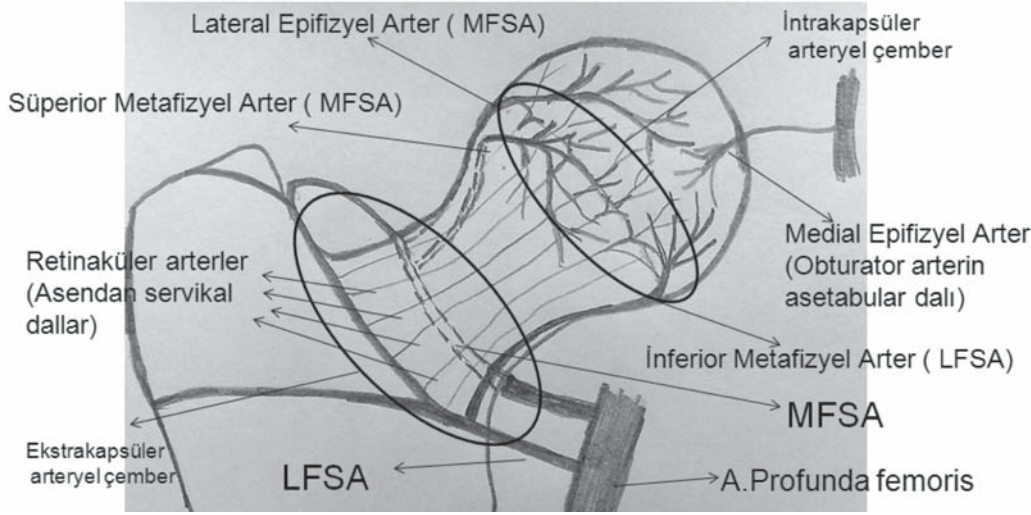
2.Ligamentum pubofemorale: Kalça ekstansiyonunu ve abduksiyonunu frenleyici görevi vardır.

3.Ligamentum iskiiofemorale: Kalçanın arkaya doğru yer değiştirmesine engel olur.

4.Ligamentum teres: Yelpeze şeklinde düz bir bant halinde femur başı anterosuperiorundaki çukurdan asetabulum kenarına 2'ye ayrılarak ilerler ve transvers asetabular ligamana karışır. Bu bağın içinden arteria obturatoria'nın asetabular dalı geçerek

* İstanbul Bilim Üniversitesi Tıp Fakültesi Avrupa Florence Nightingale Hastanesi Ortopedi ve Travmatoloji A.D., Op. Dr.

** İstanbul Bilim Üniversitesi Tıp Fakültesi Avrupa Florence Nightingale Hastanesi Ortopedi ve Travmatoloji A.D., Prof. Dr.



Şekil 3. Femur başı ve boynunun damar ağı ve beslenmesi.

femur başının beslenmesine katkıda bulunur. Bağ, uyluk yarı fleksiyonda ve adduksiyonda iken gergindir, abduksiyonda iken gevşektir⁽³⁾.

Kalça eklemi kapsülü proksimalde asetabulumun üst dudağına yapışır. Distalde önde intertrokanterik çizgiye, arkada ise krista intertrokanterikanın 1.5 cm proksimaline yapışır. Bu nedenle femur boynunun 2/3'ü ekstrakapsülerdir.

Femur üst ucunun kanlanması: Proksimal femur arterleri 3 grupta incelenir.

1. Ekstrakapsüler arteryel çember: Ekstrakapsüler arteryel çember femur boynunun kaidesinde, posteriorda Medial Sirkumfleks Femoral Arterin (MSFA), anteriora doğru Lateral Sirkumfleks Femoral Arterden (LSFA) uzanan dallarla birleşmesi sonucu oluşur. Yenidoğanda MSFA ve LSFA eşit oranda başı beslerken, erişkin dönemde başın yaklaşık % 80'nini MSFA'nın dalı olan Lateral Epifizer Arter besler⁽⁴⁾ (Şekil 3). Superior ve inferior gluteal arterler de bu çembere uzantılar vererek katkıda bulunurlar.

2. Assendan servikal dallar (Retinaküler arterler): Asendan servikal dallar ekstrakapsüler arteryel çemberden çıkarlar ve anteriora intertrokanterik hatta eklem kapsülünü delerek kapsülün orbiküler liflerinin altında femur başına doğru uzanırlar. Asendan servikal dallar femur boynuna doğru birçok küçük dallar gönderir. Kapsülün sinovyal kıvrımları ve fibröz uzantılarının altında ilerleyen asendan arteryel grup artiküler kırıkdağa dek uzanır. Artiküler kırıkdağın kenarında bu arterler subsinovyal arteryel çember olarak

tanımlanan ikinci bir çember oluşturur. Femur baş ve boynunun kanlanmasını sağlarlar ve 4 ana grupta incelenirler: 1-Lateral Epifizyel Arter (epifizin 4/5'ini besleyen arterdir MSFA'nın terminal dalıdır). 2-Superior Metafizyel Arter (MSFA'nın asendan terminal dallarıdır). 3-İnfierior Metafizyel Arter (LSFA'nın asendan terminal dalıdır. Başın metafiz bölgesinin 2/3 ünü besleyen arterdir). 4-Medial Epifizyel Arter (Obturator arterin asetabular dalının terminal dalıdır)⁽⁴⁾ (Şekil 3).

Femurun intertrokanterik ve subtrokanterik bölgesinin beslenmesini sağlayan en önemli yapı olan femoral besleyici arter, arteria profunda femorisin delici dalından ayrılarak posterior 1/3 femurdan linea asperaya yakın kortekste nutrient foraminaya ulaşır. Bu arter birden fazla olabilir.^(2,3,10) Bunlar daha çok Pauwells III ve Garden III-IV tipi kırıklarda zedelenecek avasküler nekroza neden olur. Femur boynunun arka aşağı kısmının retinaküler arteri MSFA'dan çıkar. Bu arter inferior metafizer damarlardan başka femur başı sekonder kemikleşme bölgesinin 2/3'nü besleyen Medial Epifizer dalları verir. Bu arter daha çok Pauwells III kırığında zedelenir. Anterior retinaküler arter LSFA'dan kaynaklanır ve beslenmede çok önemi yoktur.⁽⁴⁾

3. A.Ligamentum teres arteri (Foveolar arter): Obturater arterin asetabular dalından kaynaklanır. Kırıklarda nadiren, çıkıklarda da sıklıkla yaralanır. Besleyici gücü önemsenmeyecek kadar azdır. Bazı olgularda bu artere rastlanmamıştır.⁽⁴⁾

Sıklık: Kalça kırıkları sıklıkla 65 yaş üstünde görülürler. Kadınlarda erkeklere oranla 2 ile 8 kat

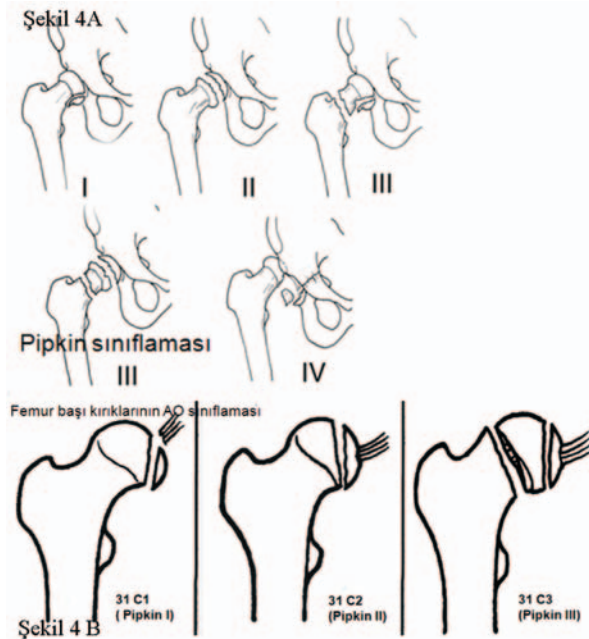
daha fazla görüldüğü bildirilmiştir. Kadınlarda sık görülmesinin sebepleri arasında metabolik kemik hastalıklarına daha sık maruz kalmaları ve daha uzun yaşamaları gösterilmiştir. İntertrokanterik kırıklar femur boyun kırıklarından 4 kat daha sık görülmektedir.^(5,6,7,8)

Femur Başı Kırıklar:

Femur başı kırıkları yüksek enerjili travma sonucu oluşur ve buna travmatik kalça çıkığı ve femur boynu kırığı veya gençlerde asetabulum kırığı eşlik edebilir. Bu kırıklar, kalça eklemine en önemli yaralanmalardır. Genellikle alt ekstremitede çoklu yaralanmalarla birlikte görülürler. Bu kırıklarda femur başı kanlanması önemli derecede zarar görmüştür ve yüksek komplikasyon oranlarına sahiptirler. %10 siyatik sinir yaralanması eşlik eder ve genellikle paralizisi redüksiyon sonrası zaman içinde düzeler. Sinirde gerilme ve kontüzyon sıktır.^(9,10,11)

Bu kırıklar AP Pelvis, Lateral kalça ve Judet grafisi ile ve redüksiyon sonrası da Bilgisayarlı Tomografi (BT) ile tetkik edilmelidir. BT ile kırık tipinin yanısıra interpoze olmuş dokular eklem içi serbest fragmanlar daha iyi görülebilir.

Femur başı kırıkları Pipkin sınıflamasına göre 4 tiptir (Şekil 4A). Tip 1 kırık hattı foveanın altındadır. Tip 2 kırık hattı foveanın üstündedir. Tip 3 baş kırığına boyun kırığı da eşlik etmektedir. Tip 4 baş kırığına asetabulum kırığı eşlik etmektedir.^(9,10,11)



Şekil 4. Pipkin sınıflamasına göre femur başı kırıkları.

Cerrahi tedavi: Çıkkık kalça mümkün olduğunca kısa sürede redükte edilmeli, baş kırığı ise açık yöntemle redükte edildikten sonra uygun olarak tespit edilmelidir. Redüksiyon sonrası eklemde konsantrik redüksiyon olduğundan emin olunmalıdır. Hafif aksiyel yüklenme ile bacaklar hafif abduksiyonda Pelvis AP grafi çekilerek eklem aralığının genişliği ve uyumu karşı taraf ile karşılaştırılmalıdır. Yaralı taraftaki kalçada yırtık ve içe dönmüş labrum ve katlanmış yırtık ligamentum teres, eklem aralığının sağlam tarafa oranla daha geniş görülmesine sebep olur. Foveanın altındaki 1cm^2den küçük fragmanlar eklem hareketine engel olmadıkları sürece anatomik yerleştirme gerektirmezler. Eğer eklem hareketine engel oluyorsa küçük parçalar çıkarılır, büyük parçalar ise küçük parça vidaları ile tespit edilmelidirler.^(12,13)

Travmatik kalça çıkıklarının % 88'i posterior çıkıktır; anteriordaki sağlam damarları da yaralamamak amacıyla posterior girişim yapmak yararlı olsa da posterior yaklaşımla femur başına çok iyi görüş sağlanamaz. Sarmiento ve Epstein anterior yaklaşımla iyi sonuç bildirmemişlerdir.^(14,15) Swiontkowski deplase femur başı kırıklarının tedavisinde anterior ve posterior yaklaşımı karşılaştırmıştır. Daha az kan kaybı, daha az operasyon süresi, daha iyi görüş sağlanması ile anterior yaklaşımın avantajlı, heterotopik ossifikasyon gelişimi açısından dezavantajlı olduğunu belirterek her iki açılımda da %67 iyi ve mükemmel sonuç bildirmiştir.⁽²⁰⁾

Pipkin 1 (infrafoveal) kırıklar: Bu kırıklar ligamentum teresin yapışma yerinin altındaki kırıklardır. Cerrahi için başka bir gereklilik yoksa dokunulmadan bırakılabilirler. Bu parçanın pozisyonu BT ile kolayca görüntülenir. Mümkünse redükte ve stabilize edilir veya eksize edilir. Anterior yaklaşım bu kırıklarda iyi görüş sağlar.^(12,13,16)

Pipkin 2 (suprafoveal) kırıklar: Ligamentum teres'in yukarısındaki osteokondral parçalar genellikle anatomik yerleştirmeyi zorunlu kılan, femur başının ağırlık taşıyan kısımlarıdır. Kapalı yerleştirme sonrası yerleşmiş görünse de genellikle parça dengesizliği görülür. Bu yüzden açık redüksiyon ve tespit gereklidir. Fragmanlar 3.5 veya 2.7 mm küçük vidalar ile ya da yivli pulu olan 3.0 mm kanüle vida ile tespit edilir. Vida başları kırıkda seveyesinin altına gömülmelidir. Başın ek çökme kırıkları kaldırılarak alt kısmı otojen kansellöz greft ile doldurulur.

Anterior veya posterior yaklaşım veya posterior yaklaşım ile Ganz trokanterik flip osteotomi tercih edilebilir. Fragmanların eksizye edilmesi instabilite oluşturacağından kontrendikedir.^(10,11) Posterior veya anterior girişimle başa ulaşılabilir.⁽¹⁰⁾

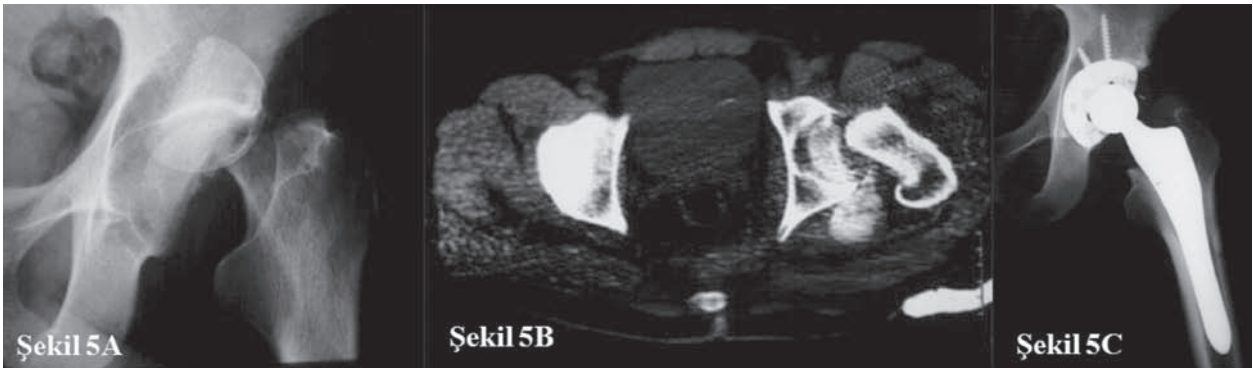
Pipkin 3 kırıklar: Femur boyun kırığı ile olan başın kopma kırıkları en kötü sonuca sahiptir, çünkü olguların çoğunda femur başının ana parçası damar dolaşımını kaybeder.⁽¹¹⁾ Bu nedenle bu kırıklar baştan total eklem replasmanı ile ya da seçilmiş olgularda artrodez ile tedavi edilir. Başın ana parçasının damar desteğinin sağlam olduğu inancı varsa önce femur boyun kırığı 6.5 ya da 7.0 mm spongiöz vidalar ile tespit edilir. Özellikle genç hastada eğilim eklemi korunmaya yönelik olmalıdır. Titanyum vidalar femur başı canlılığını MRI ile izlemi kolaylaştırma amacıyla kullanılabilir.^(12,13) Asetabulum kırığı varsa tespit edilmelidir. Anterior (Smith Petersen) yaklaşımı bu kırıklarda küçük parçaların tespiti için iyi görüş sağlar. Ayrıca, daha az kan kaybı ve kısa cerrahi süre avantajlarını sağlar. Parçaların Ligamentum Teres'e tutunmaları korunabilir. Posterior (Kocher-Langenbeck) yaklaşımı ile tespitin görsel kontrolü zordur, fakat başın beslenmesi için fragmanlar tespit edilmelidir. Posterior yaklaşımla fragmanın tespit edilebilmesi için femur başının disloke edilmesi ve yumuşak doku bağlantılarının ayrılması gereklidir. Bu da dolaşımının bozulmasına sebep olabilir. Anterior yaklaşım iyi görüş alanı sağlayıp kolay ve iyi tespite olanak verse de heterotopik ossifikasyon gelişme riskinin fazla olmasından dolayı sonuçları daha kötüdür.^(11,12,16)

Postoperatif dönemde yaralanma tipine göre 6-12 hafta sonra kısmi yük verdirilebilir. Heterotopik ossifikasyon profilaksisi için indometazin uygulaması mutlaka yapılmalıdır. Kafa travmalı ve anterior girişim yapılmış yüksek riskli hastalara profilaktik

tek doz radyoterapi yapılabilir. Bu kırıkların sonuçları anatomik redüksiyon ve mükemmel tespit yapılsa bile belli değildir. AVN (avasküler nekroz) ve artroz gelişme riski çok fazladır. Ağrılı parsiyel AVN'de intertrokanterik osteotomi yapılabilir. Başta total AVN gelişen ağrılı olgularda artrodez veya total eklem replasmanı tercih edilebilir.

Femur Boyun Kırıkları:

Femur boynunun büyük kısmı intrakapsülerdir ve bu bölgede kemik periostunun kambium tabakası olmadığı için periferik kallus oluşmaz; kaynama endostealdir. Kalça eklemi içindeki eklem sıvısındaki hiyalüronik asitin damarlanmayı önleyici etkisi kırık kaynamasına olumsuz etki yaratır. İntrakapsüler kırıklarda (subkapital kırıklarda önde ve arkada kırık hattının eklem içinde olması sebebiyle) ciltte ekimoz görülmez. Femur boyun kırıklarında, kırık hematomunun oluşturduğu intrakapsüler basıncın femur başının kanlanmasını azaltabileceği bildirilmiştir.⁽¹⁷⁾ Bazı yazarlar ameliyat birkaç saat sonrasında ertelenecekse kapsül içi hematoma aspire edilmesini ve internal tespit sırasında dekompresif kapsülotomi önermektedir. Operasyon zamanının AVN gelişme riskiyle yakından ilişkisi vardır. Ayrıca kırık oluş zamanı ve operasyon zamanı arasındaki süre ile AVN gelişme riski arasında önemli bir ilişki vardır. İlk 12 saat içinde cerrahi girişim yapılanlarda AVN gelişme riski %25 iken, 13-24 saat içinde yapılanlarda % 30-25, 25-46 saatte yapılanlarda %40, bir hafta sonra yapılanlarda % 100 olarak bildirilmiştir.⁽¹⁸⁾ Kırığın deplasman derecesi ne kadar fazla ise AVN gelişme riski de o kadar artar. Operasyonda elde edilen redüksiyon derecesinin iyi olmasının AVN gelişme riskini azalttığı bildirilmiştir.⁽¹⁹⁾ Femur boyun kırığı olan hastalara Dinamik Manyetik Rezonans Görüntülenme (DMRI) yapılarak femur



Şekil 5 A: 50 yaşında erkek hasta trafik kazası sonucu Pipkin tip 3, AO 31 C 3 tipi femur boyun ve baş kırığı, Şekil 5B: BT'sinde baş ve boyun kırığı görülmektedir. Şekil 5C: Hastaya Total Kalça Artroplastisi uygulanmıştır.

başı perfüzyonundan AVN riski tahmin edilebilir. DMRI'da baş perfüzyonu iyi olanlarda internal tespit tercih edilebilir. DMRI'da baş perfüzyonu kötü olan olgularda AVN ve kaynamama ihtimali yüksek olması sebebiyle artroplasti tercih edilmesi daha uygun olacaktır.⁽²⁰⁾ İlk 24 saat içinde cerrahi tedavi yapılanlarda idrar yolu enfeksiyonu, yara enfeksiyonu, ileus, barsak rüptürü, ruhsal bozukluklar, infarktüs, felç, tromboz (DVT), akciğer embolisi ve bunlara bağlı mortalite daha düşük olmaktadır.^(21,22)

Femur boyun kırıkları etyolojik olarak:

1. Travmatik
2. Stres kırıkları
3. Patolojik kırıklar
4. Radyasyona sekonder kırıklar olarak incelenebilir.

Travmatik kırıklar: 2 yaş grubunda sıktır. Genç hastada yüksek enerjili travma, yaşlı hastada ise osteoporoz ve düşük enerjili travmaya bağlı gözlenir. Osteoporotik yaşlı kişilerde indirek mekanizmayla ayağının takılması sonucu sendeleyip düşme gibi minör travmalarla veya uyluk abduksiyondayken bacağa uzunlamasına yüklenen bir kuvvet sonucu torsiyon veya rotasyon zorlamasıyla femur başının asetabulumaya dayanması sonucunda oluşur. Kırık bu düşme sonucunu oluşturmuştur ya da zorlama sonucu kırık oluştuktan sonra mı hasta düşmüştür bilinemez. Uyluk yarı fleksiyonda iken trokanter major üzerine düşme ya da çarpma sonucu direk mekanizma ile de oluşabilir. Bu mekanizma daha çok gençlerde oluşur ve seyrek görülür.⁽⁹⁾

Dişlenmiş ya da stres kırıklarında kalça ve dizin iç kısmına vuran ağrı vardır. Topuktan vurmakla kalçada ağrı uyandırılabilir. Kaslarda spazm, kalça hareketlerinde ağrı mevcuttur. Bu tip kırıklarda hasta ağrılı ve topallayarakta olsa yürüebilir. Erken tanı konulmazsa üzerine ağırlık verilmesiyle kaymış kırık haline gelebilir. Deplase kırıklarda bacak adduksiyon ve dış rotasyondadır; dış rotasyon düzeltilmek istenirse abduksiyona kayar. Kısıklık mevcuttur. Bu hastalar çok ağrılıdır ve yürüyemezler. Yaşlı bir hastada küçük bir travma sonucu kalça ağrısı, hareket zorluğu şikayeti varsa, bacadaki kısıklık ve dış rotasyon eşlik ediyorsa öncelikle kalça kırığı düşünülmelidir. Kırık, genç hastada yaşlı hastalara göre daha yüksek travma ile oluşur ve yumuşak doku hasarı daha fazla olur. Bunlar yüksek açılı yarılma tipi kırıklardır. Aseptik nekroz ve kaynamama olasılığı yaşlı hasta grubuna göre daha fazladır. Bu

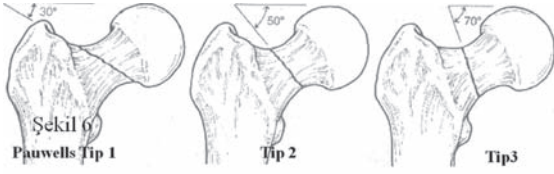
nedenle tedavi başarısızlığı riski fazladır. Travma şiddeti arttıkça komplikasyon oranı da artar.⁽⁹⁾

Stres kırıkları: Femur boynunda gelişen stres kırıkları ise atlet ve uzun mesafe yürüyüşçüleri gibi ağır aktiviteli hastalarda gelişir. Genellikle direk kalça grafilerinde kırık görülmez. Stres kırıklarının teşhisi MRI veya sintigrafi ile konur.⁽²⁸⁾

Femur boynu stress kırıkları Fullerton Snowdy sınıflamasına göre 3 tiptir. Tıp A: Lateral tansiyon tipi kırıklar: İnstabil kırıklardır. Deplasman gelişir ve genelde cerrahi tedavi gerektirir. Tıp B: Mediyal kompresyon kırıkları: İstirahati takiben korumalı yük verme ile konservatif tedavi edilebilirler. Kontrol grafilerinde kırık deplase olursa veya hasta aktivite kısıtlamasına uymazsa internal tespit önerilir. Tıp C: Deplasedir. Hastanın yaşı ve tıbbi durumuna göre kapalı veya açık redüksiyon ile vida tespiti veya hemiarthroplasti gerekir.⁽⁹⁾

Patolojik kırıklar: Proksimal femurun patolojik kırıkları genellikle intertrokanterik ve subtrokanterik bölgede görülür; nadiren boyunda oluşur. Kırık boyunda ise çimentolu kalça protezi ile tedavi edilir. Eğer intertrokanterik veya subtrokanterik bölgede ise rekonstrüksiyon çivileri ile tespit uygundur ve tespit çimento ile desteklenebilir. Maligniteli radyoterapi gören hastada, radyoterapiye bağlı oluşan kırıkta minimal deplasman var ise internal tespit edilmelidir. Hastanın beklentisi primer pelvik malignite nedeniyle belli değil ise primer malignite evresi dikkate alınmalıdır. Beklentisi az olan hastada çimentolu protez tercih edilmelidir.⁽⁹⁾

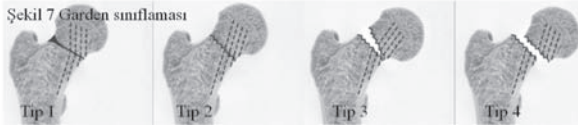
Radyoterapi sonrası oluşan kırıklar: Radyoterapinin yol açtığı osteoporozla bağlı gelişirler. Bu kırıklar genellikle deplase değil veya çok az deplasedir. Kalçaya lokalize veya dize yansıyan ağrı ve topallama vardır. Kırık genellikle subkapital veya yüksektedir. Koksa vara deformitesi gelişmiş olabilir. Kırık oluşmadan önce dansite artışının düzensiz transvers çizgisi tek belirti olabilir. Boyunda lüsentlik artışının dağıldığı bölgeler görülür. Bu kırıklar radyoterapi sonrası yavaş yavaş gelişir. Radyoterapi, kırık bölgesinin kanlanması artırdığı için bu kırıklarda AVN gelişme riski çok azdır. Kırık iyileşmesi sonrası kırık bölgesinde ve çevresinde aşırı skleroz görülür. Travmatik kırıklara oranla çok çabuk, hatta tedavi edilmese dahi kaynarlar. Bu nedenle kanüle vida veya Knowles çivileri tespit için yeterlidir. Sadece yaşlı hastalarda radyoterapi sonrası oluşmuş çok deplase veya açık kırıklara rekonstrüktif cerrahi gerekir.⁽⁹⁾



Şekil 6. Pauwell sınıflaması.

Boyun kırıkları kapsül ilişkisine göre intrakapsüler ve ekstrakapsüler olarak ikiye ayrılırlar.

Şekil 6'da Pauwell sınıflaması görülmektedir. Tip 2 kırıklarda %12 kaynama yokluğu ve %33 aseptik nekroz görülürken, Tip 3 kırıklarda %8 nonunion ve %30 aseptik nekroz görülür.



Şekil 7: Garden sınıflaması: Tip I. İnkomplet impakte kırık, Tip II. Nondeplase komplet kırık, Tip III. %50'den az deplase komplet kırık, Tip IV. %50'den fazla deplase komplet kırık. Nondeplase ve valgus impakte (Garden tip 1) kırıkların konservatif tedavisi sırasında % 20-30 olguda kırığın deplase olduğu görülmüştür.²³

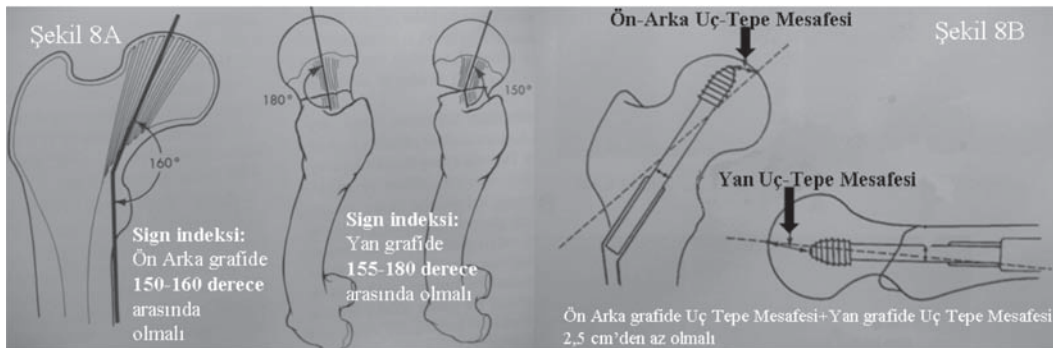
Endikasyon: Hastanın fizyolojik yaşı, aktivitesi, sistemik hastalıkların varlığı, kemik kalitesi, kırığın deplasman derecesi göz önüne alınarak internal tespit veya protez arasında seçim yapılır. 65 yaş altı aktif hastada kapalı redüksiyon internal tespit (KRİF) veya açık redüksiyon internal tespit (ARİF), 65-75 yaş arası aktif hastada KRİF, bu tedavi başarılı olmazsa çimentolu total kalça artroplastisi, 75 yaş üstü aktif hastada ise çimentolu parsiyel artroplastisi tercih edilir. Ev içinde minimal aktif ise çimentolu unipolar artroplastisi, ev içi aktif ise perkütan KRİF (sedasyon + lokal anesteziyle) yapılmalıdır. Önceden artrit var ise total kalça artroplastisi, yatağa bağlı aşırı inaktif hastada KRİF veya konservatif tedavi önerilebilir.⁽⁹⁾

Redüksiyon ve İnternal Tespit: Femur boynu deplase kırıkları Leadbetter manevrası ile kapalı redükte edilebilir. Kalça 90° fleksiyondayken uyluktan distale doğru traksiyon uygulanır ve kısalık düzeltilir.

Kalça ve diz ekstansiyona ve içe rotasyona getirilir ve dış rotasyon düzeltilir. Bacak 20° abduksiyona getirilerek redüksiyon sağlanır. Redüksiyon sağlanmış ise bacak spontan olarak dış rotasyona gitmeyecektir. Hasta masaya 15-20° abduksiyonda 20-30° içe rotasyonda tespit edilir.⁽²⁴⁾ Redüksiyon, A-P ve lateral olarak skopi görüntüleriyle kontrol edilir. Garden dizilim indeksi femur boyun kırıklarının A-P ve lateral düzlemde redükte olma derecesini gösterir. Normalde Garden indeksinde A-P grafide, boynun primer kompresif trabekülleri ile diafiz arası açı 160°dir; lateral grafide major trabeküller femur boynu eksenini üzerindedir ve 180° açı ile uzanır. AP grafide Garden dizilim indeksinin 150-160° arası olması, lateral grafide dizilim indeksinin 155-180° olması AVN riskini azaltır (Şekil 8 A).⁽²⁵⁾

İki mm'den az kayma, A-P grafide dizilimin 0-15° arasında valgusta olması, lateral grafide açılanmanın 10°den az olması durumunda redüksiyon iyi olarak kabul edilir. 2-5 mm deplasman, A-P grafide 5°varus, 5-20° arası valgus, lateral grafide 10-20° angulasyon varsa orta derece redüksiyon kabul edilir. Kırık uçları arası 5 mm'den fazla deplasman varsa, A-P grafide 5°den çok varus veya 25°den fazla valgus, lateralde 20°den fazla angulasyon varsa redüksiyon kötü olarak kabul edilir (Şekil 8).⁽²⁶⁾

Hemen cerrahi girişim yapılamayan hastalarda ve kapalı redüksiyon yapılan hastalarda eklem içi hematoma aspire edilmelidir.⁴¹ Kapalı redüksiyonun başarısız olduğu olgularda tekrarlayan ve zorlayıcı denemelerden kaçınılmalı ve açık redüksiyon yapılmalıdır. Hasta supin pozisyonunda kalçaya lateral yaklaşım seçilir ve anterior kapsülötomi yapılır. Genellikle arkaya ve aşağıya yer değiştirmiş olan femur başının kemik çengeli yardımıyla ve bacağın ek bir abduksiyonu ve laterale çekilmesi ile kırık yüzleri karşı karşıya getirilir. Repozisyon 1 veya 2 K teli ile sabitleştirilir. Tespit materyallerinden vidalarla ya da açılı kamalı plaklarla yapılanlara oranla



Şekil 8. Sign indeksi.

DHS (Dinamic hip screw)'nin daha üstün olduğu kanıtlanmıştır.³¹ Kırık sahasında rotasyonel denge ve iyi bir destek sağlamak için özellikle belirgin dorsal parçalanması olan olgularda DHS'nin proksimaline 1 vida yerleştirilmelidir. DHS'nin baş vidası ve plak arası açı 135-150° arasında kompresif trabeküllere paralel olmalıdır. 135°'nin altındaki açılar implant kırılmalarına neden olur. Boynun inferior kısmı avasküler olması nedeniyle baş vidasının A-P grafide inferiorda, lateral grafide boynun santralinde veya her iki planda da santralinde olabilir. Osteoporotik kemik yapı içinde yukarıda yeterince kemik stoğu sağlamak amacıyla lateral planda başın posteroinferior kadranı, A-P planda kalker üzerinde alçak yerleşimini önerenler olsa da çivinin eksantrik yerleşiminin rotasyonel stabilizeyi sağlamakta zorlanacağını savunanlar da vardır. Anterior ve superior kadrandan kaçınılmalıdır. Baş vidasını geçmeden önce rotasyonu önlemek amacıyla 1 adet K teli boynun superioruna gönderilmelidir. Baş vidasının lateraldeki giriş yeri vastus lateralis kası insersiyonu ve küçük trokanterin ucu ile aynı seviyede olmalıdır.⁽⁹⁾

DHS'nin uç kısmının femur başı apeksine uzaklığının A-P ve lateral grafilerdeki ölçümünün toplamı Uç (Baş vidasının)-Tepe (Femur başının) Mesafesi olarak adlandırılır. Uç-Tepe Mesafesi'nin 2,5 cm'den az olması baş vidasının subkondral kemiğe iyi tutunmasını sağlar. Uç-Tepe Mesafesi'nin 2,5 cm'den fazla olduğu durumlarda baş vidasının subkondral kemiğe iyi tutunmaması nedeniyle postoperatif vidanın kemikten sınırlanarak eklem içine girme olasılığı fazladır (Şekil 8). Baş vidası eklem içine giren olgularda kalça hareketlerinde ani ağrı ve kısıtlanma gelişir.⁽²⁷⁾ Bu nedenle kırık tespit edilirken implant subkondral kemiğe yakın mesafeye ve başın merkezine yerleştirilmelidir.

130° açılı kamalı plak da ayrıca kullanılabilir. İyi kemik kalitesi olan hastalarda 3 adet 7.0 mm ya da 7.3 mm kanüle kansellöz vida kullanılabilir. Kanüle vidalar kılavuz K teli yardımıyla birbirine paralel olarak yerleştirilmelidir. Her üç vidanın da yivlerinin baş parçası içinde iyi yerleştirildiğine ve kırık hattında olmadığına dikkat edilmelidir. Vidaların 2 tanesi boynun üst kısmından ve birbirine paralel, diğer vida ise boynun altından üstteki iki vidanın alt ortasından geçecek şekilde yerleştirilmelidir. Üçüncü vida boyunun enine kesitinde tepesi aşağıda olan bir üçgenin köşeleri şeklinde konumlanmalıdır. Kanüle vidalar subkondral kemiğin 5 mm içinde olmalıdır. Ancak bu durumda kompresyon yapılabilir. Bu işlem

kapalı reduksiyon yapılmış hastalarda perkütan olarak uygulanabilir. Nadir görülen ve reduksiyonu zor olabilen makaslama kırığında valgus osteotomisi ve 120° açılı kamalı plak ile tespit düşünülür. Hala tartışmalı olmasına rağmen artroplasti düşünülürse total kalça veya parsiyel artroplasti tercih edilmelidir.^(28,29) Femur boyun kırıkları sonrası artroplasti yapılırsa kalça çıkığının önlenmesi için posterior kapsül korunmalıdır. Hasta postoperatif elde edilen tespit gününe bağlı olarak 24 saat içinde parsiyel veya tam yük verme ile hasta mobilize edilir. Deplase kırıklarda, kadınlarda ve yaş arttıkça kaynamama riski artmaktadır. Yaşlı hastalarda tam yük vermeyi sağlayacak iç tespit veya protez uygulamasına gereksinim vardır.

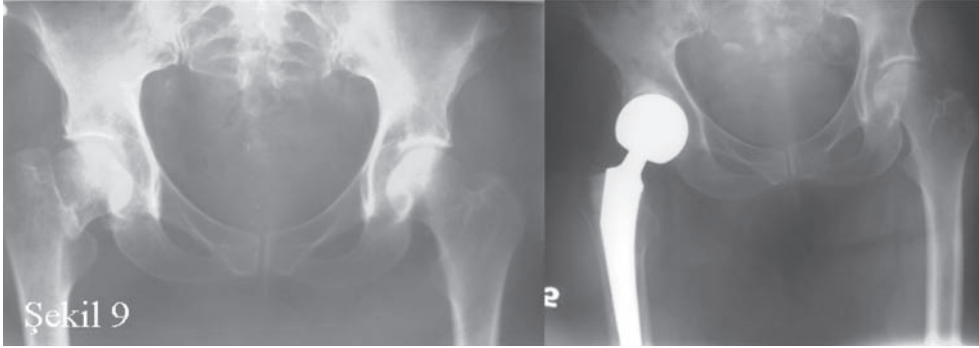
Hemiartroplasti:

Kalça kırıklarında Hemiartroplastinin Kesin Endikasyonları: 1.Yeterli redükte edilemeyen veya yeterli stabilitesi olmayan, posterior parçalanmanın olduğu kırıklar, 2.Operasyondan sonra birkaç hafta içinde tespit kaybı olan kırıklar, 3.Kalçada önceden çıkık gelişmesi, romatoid artrit, kalçaya radyoterapi uygulanması, dejeneratif artrit, femur başında AVN olması gibi kalçada önceden varolan lezyonlar olması, 4.Malignite, 5.Nörolojik hastalıklar, 6.Psikoz ve mental retardasyon, 7.Travmatik femur başı çıkığı ile boyun kırığının beraber olması (Pipkin 3 kırıklı çıkıklar), 8. Üç haftadan eski tedavi edilmemiş, impakte olmamış redükte olmayan femur boyun kırıkları ve 9.İki ameliyatı kaldıramayacak hastalar.

Hemiartroplastinin Göreceli Endikasyonları:

1. İlerlemiş fizyolojik yaş ve 2. Pipkin tip 2 kırıklı çıkıklar.⁽⁹⁾

Hemiartroplastide femoral komponentin medüller kanalda santralize olmasına ve komponentin yüksekte konmamasına dikkat edilmelidir. Büyük trokanterin tepesinden çekilen çizgi başın merkezinden geçmelidir. Uygun büyüklükte baş seçilmelidir. Çimento kullanılacaksa 3. kuşak çimentolama tekniği kullanılmalıdır. Metabolik hastalıklarda, böbrek hastalarında ve patolojik kırıkta protez çimentolu kullanılmalıdır. Kemik kalitesi iyi ve metabolik yapısı uygun hastada çimentosuz protez uygulanmalıdır. Asetabular erezyon, gevşeme ve enfeksiyon en önemli komplikasyonlardır. Deplase femur boyun kırıklarında artroplasti ve internal fiksasyon karşılaştırılmış; artroplasti uygulananlarda enfeksiyon riski, kan kaybı, ameliyat süresi, erken ölüm riski yüksek ve revizyon riski düşük bulunmuştur.⁽³⁰⁾



Şekil 9: 83 yaşında bayan hasta sağ femur boyun kırığı, unipolar protez ile hemiarthroplasti uygulanmıştır ve postoperatif bir gün sonra destekle yürütülmüştür.

Çimentolu protezlerde cerrahi sonrası ağrı daha düşük, mobilizasyon daha iyi bulunmuştur. Osteoartrit ve inflamatuvar artritli hastaların kalça kırıklarında total kalça artroplastisi düşünülmelidir. Kalça eklemi artrozu, romatolojik hastalık total kalça protezi uygulamasını gerektirir (Şekil 9).

Femur intertrokanterik kırıkları:

Femur boyun kırıklarından 4 kat daha fazla görülürler.^(5,6,7,8) İntertrokanterik kırıklar direk veya indirek kuvvetlerin etkisi sonucu oluşur. Direk kuvvetler basit düşme veya yüksekten düşme sonucu ya femur aksı boyunca etkileyerek ya da büyük trokanter üzerine doğrudan etki yaparak kırığa neden olur.⁽²⁾ İndirek kuvvetler iliopsoas kasının küçük trokanter veya abduktör kasların büyük trokanter üzerine uyguladıkları ani çekme kuvvetleri etkisinde ya da uyluk abduksiyonda iken düşme sonucu kansellöz yapıdaki bölgenin proksimal ve distal kortikal bölgeler arasında ezilmesine neden olur.^(2,36) İntertrokanterik kırıkların küçük bir yüzdesi daha çok, daha genç yaşlarda rastlanılan trafik kazası gibi yüksek enerjili travmalarla meydana gelir.⁽²⁾ İntertrokanterik kırıkların % 75'inden fazlası yaşlılarda yürüme veya ayakta durma sırasında görülen basit düşmeler sonucu meydana gelirler.^(2,36) Bu kırıklar femur boyun kırıklarına göre daha ileri yaşta gözlenir. Yaşlılarda görülen bu durumun birçok sebebi vardır (postural ya da yürüme bozuklukları, azalmış işitme veya görme yetisi, kullanılan ilaçlar, baş dönmesi, denge kaybı gibi). Bu basit düşmelerin çoğunluğu evde gün içinde meydana gelir.⁽³¹⁾ Hasta düşme anında büyük trokantere gelen direk travmadan veya düşme sırasında vücudun kalçaya göre ani dönme hareketinden bahseder. Hastanın kırık öncesi işleminin bilinmesi, tedavi sonrasında ulaşmaya çalışılacak düzeyinin belirlenmesi için önemlidir. Tedavi sonrası aktivite seviyesi birçok hastada gerileyebilir. Kırık bölgesinde üç üniteye yakın

kanama olur. Bu da yaşlı hastalarda dehidratasyona ve hemokonsantrasyona sebep olur. Ekstremitede kısalık ve 90°'ye kadar dışa rotasyon deformitesi görülebilir. Kalça bölgesine lokalize ekimoz vardır. Bu ekimoz boyunun lateral kırıklarında sadece gluteal bölgede görülür. Ödem ve kanamaya bağlı olarak uyluk genişlemiştir. Hareketler ağrılıdır ve hasta o alt ekstremitesine yük veremez.

Kalça kırıklarında trokanter minörün kırık olması, kırık hattının ters oblik olması, varus angulasyonu ve kırık hattının vertikal olması, yan grafilerde belirgin deplasman olması ve 4 parçalı subtrokanterik bölgeye uzanan kırıklarda instabilite sözkonusudur. İntertrokanterik kırıkların sınıflamasında en önemli özellik, sınıflandırma sisteminin stabil ve instabil kırıkları ayırt etme yeteneğidir. Kırığın bir tarafındaki kortikal devamlılık ileri derece bozulmuş ise kırık o tarafa doğru çökme eğilimindedir. Stabil bir intertrokanterik kırık, redüksiyon sonrası medial ve posteriora kortikal devamlılığın arada boşluk olmadan görüldüğü kırıklardır. Bu devamlılık kırığın varusa ve retroversiyona deplasmanını önler. Stabil bir kırık, proksimal ve distalde kırığın çok parçalı olmadığı ve küçük trokanterin deplase kırığının görülmediği kırıklardır. İnstabil intertrokanterik kırıklar iki şekilde olur. Ters oblik kırıklar, addüktör kasların femur cismini mediyale doğru çekmesi nedeniyle instabil sayılırlar. Büyük trokanter ve komşuluğundaki posterolateral cismin parçalı kırıkları da aynı mekanizma nedeniyle instabildir. İkincisi medial ve posterioradaki parçalı deplase kırıklar instabildir. Küçük trokanterin ayrıldığı her kırık instabil olarak değerlendirilmez. Parçanın büyüklüğü ve deplasman miktarı göz önüne alınır. Küçük trokanter posteromedial yerleşimli olmasından dolayı buranın kırılması posteromedialde bir defekt yaratacak ve kırıkta varus ve retroversiyon deformitesine neden olacaktır. Redüksiyon ve tedavi sonrası kemik dokunun yük iletimi daha çok

implant üzerinden olacaktır.^(2,32,33) Stabil kırıklarda, kuvvetler tüm femur boyunca yayılır. Böylece tespit malzemesinin taşıyacağı yük az olacaktır. İnstabil kırıklarda yükün büyük kısmını tespit aracı taşır. Bu da plağın eğilmesine, kırılmasına ve korteksten ayrılmasına sebep olur. Kallus dokusunun gelişimi sonrasında da plak yük taşımaya devam eder ve implantta yorgunluk kırıkları oluşabilir. İnstabil kırıklarda çok sık görülen varus açılanmasının sebebi de bu bölge kaslarının ve yüklenmenin yarattığı kuvvetin büyük bölümünün tespit aracı tarafından karşılanmasıdır.

Sınıflandırma:

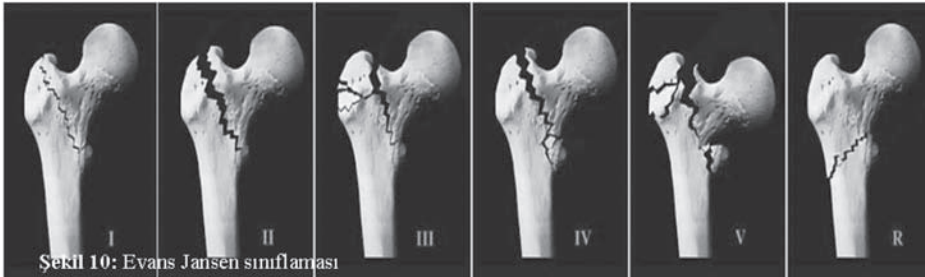
Pertrokanterik kırıklarda, Evans- Jansen sınıflaması Şekil 10'da, Boyd Griffin sınıflaması ve AO sınıflaması Şekil 11 ve 12'de görülmektedir.

Cerrahi Tedavi

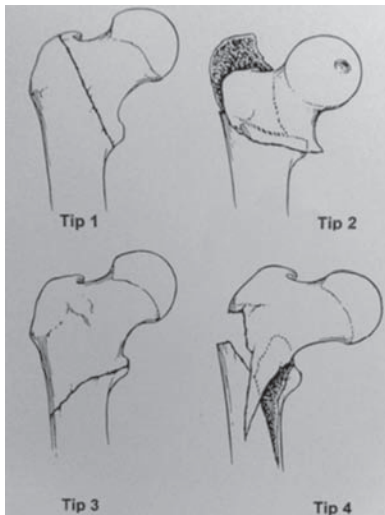
Kırığın redüksiyonu: Kapalı redüksiyon anestezi altında doğrudan traksiyon, hafif abduksiyon, çok parçalı kırıklarda hafif dış rotasyon, büyük trokanter hafif etkilenmişse nötral pozisyon, stabil kırıklarda hafif iç rotasyon ile kapalı redüksiyon yapılır. Kırık redüksiyonu yeterli değilse açık anatomik redüksiyon düşünülmelidir. Küçük trokanterin sağlam kaldığı

kırıklarda proksimal fragmanın uzun çıkıntısı iliopsoas tendonu ile küçük trokanter arasına sıkışabilir. Kuvvetli traksiyonla dahi kapalı redüksiyon mümkün olmaz. Ters oblik kırıklarda DHS kullanılıyorsa kapalı redüksiyon sonrası stabilite sağlanamayabilir. Bu tip kırıklarda açık redüksiyon ile kırığın dişlendirilmesi ya da 95° açılı plak veya İM çivi ile tespit önerilmektedir. Normal anatominin sağlanamadığı instabil durumlarda stabil bir konfigürasyon yaratıp implantın yükü kemik ile dengeli paylaşmasını sağlamak amacıyla anatomik olmayan redüksiyon şekilleri tanımlanmıştır. Dimon-Hungstone yöntemi ve Sarmiento yöntemi bunlardan ikisidir.⁽⁹⁾

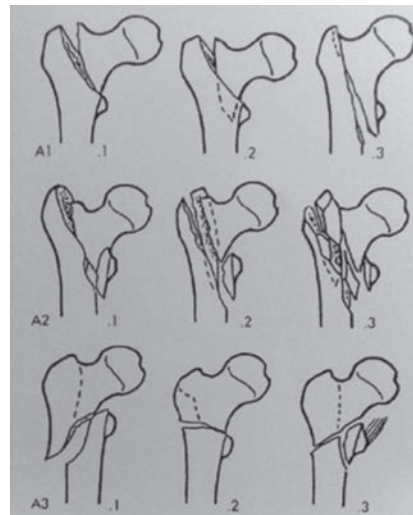
Kilitli intramedüller çiviler: Dengeli bir kırık için proksimal femur çivisi (PFN) planlanırsa medüller kanalın genişliğini ölçmek ve diafizel morfolojiyi değerlendirmek için femur cismini de gösteren radyografiler çekilmelidir. Femurun artmış anterior eğimi ile PFN kullanmak olanaksız olur, çünkü çivinin ucu femur cisminin ön korteksini delip bir kırık oluşturabilir veya çivi distale ilerletilemeyip vidalar üst kadrana yerleştirilebilir. Hasta skopi geçiren veya traksiyon masasına alınmalıdır. Hasta örtülmeden mutlaka A-P ve lateral planda kırık ve femur baş ve boynu iyice görülmelidir. Biyomekanik özellikleri nedeniyle yeni PFN ileri derecede dengesiz çok



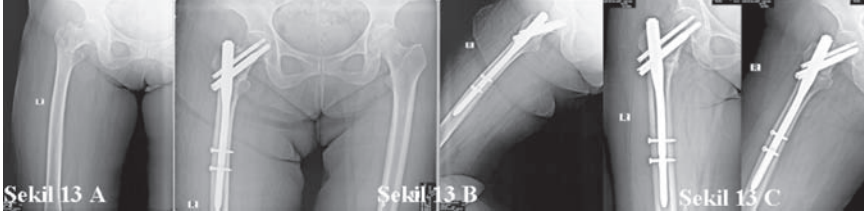Şekil 10: Evans Jansen sınıflaması: Tip I: Deplase olmayan iki parçalı kırık Tip II: Deplase iki parçalı kırıklar Tip III: Trokanter major kırık olması sebebiyle posterolateral desteği olmayan üç parçalı kırıklar, Tip IV: Trokanter minörün kırık olması sebebiyle posteromedial desteği olmayan üç parçalı kırıklar Tip V: Posteromedial ve posterolateral desteği olmayan dört parçalı kırıklar R: Ters oblik kırıklar.^{34,35}



Şekil 11: Boyd Griffin sınıflamasında Tip 1. İntertrokanterik hat boyunca uzanan nondeplase iki parçalı kırık Tip 2. İntertrokanterik hat boyunca iki ana parçaya ek olarak ilave kırık hatları mevcuttur. Tip 3. Trokanter minörü içine alan kırık hattının distale uzandığı subtrokantrik kırıklar. İnstabilidir. Tip 4. Trokanterik ve subtrokantrik bölgede en az iki planda kırık hattı vardır. Kırık spiral oblik olabilir kelebek fragman bulunabilir. Kırık instabilidir.³⁷



Şekil 12: AO sınıflaması. A1. Basit iki parçalı pertrokanterik kırıklar. A2. Kırık medial kortekste, iki veya daha fazla seviyede medial korteks devamlılığında bozulma. A3. Lateral kortekse doğru ilerleyen kırıklar.³⁶



Şekil 13 A

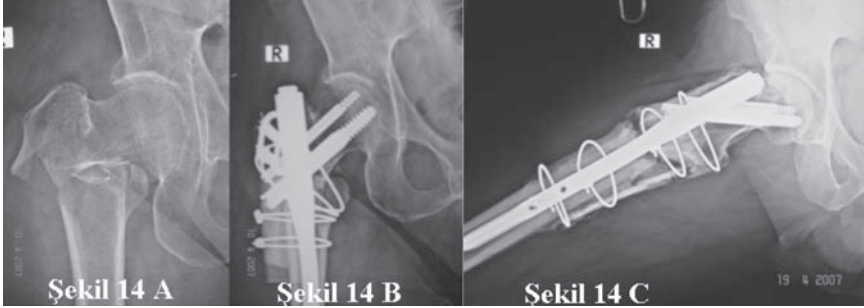
Şekil 13 B

Şekil 13 C

Şekil 13 A: 60 yaşında bayan hasta sağ kalça A-P grafi, AO tip 3.1.A.1.2 kırık.

Şekil 13 B: PFN-A ile tespit yapılan hastanın ameliyat sonrası her iki kalça AP ve Lateral grafleri görülmektedir. Lateral grafide çivinin anterior kortekse dayandığı gözlenmektedir.

Şekil 13 C: Ameliyat sonrası 3.aydaki sağ kalça femur dahil AP ve lateral graflerinde kırığın kaynadığı görülmektedir.



Şekil 14 A

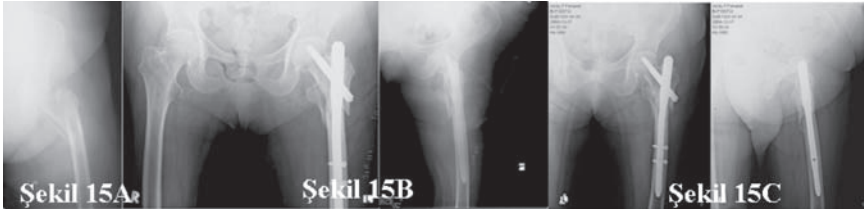Şekil 14 B

Şekil 14 C

Şekil 14 A: 55 yaşında erkek hasta sağ kalça A-P grafi, AO tip 3.1 A 3.2.kırığı mevcut.

Şekil 14 B: Ameliyat A-P graflerinde allogreft kullanılarak PFN, trokanterik grip, Dall Miles kablo ile tespit edilmiştir. Ancak kırık bölgesinin biyolojisi, stabilize sağlayabilmek için zarar görmüştür. Kırık bölgesinin dolaşımının bozulması sebebiyle intertrokanterik bölgede pseudoartroz gözlenmiştir.

Şekil 14 C: Ameliyat sonrası 12.aydaki sağ kalça lateral graflerinde kırığın kaynamadığı görülmektedir.



Şekil 15A

Şekil 15B

Şekil 15C

Şekil 15 A: 83 yaşında, kadın hasta, sol kalça femur dahil A-P grafi, tip 3.1.A.3.3 kırık. **Şekil 15 B:** Postoperatif 1.gün sol kalça femur dahil A-P ve frogleg grafleri (lateral korteksteki kırık hattından dolayı proksimale tek vida kondu)

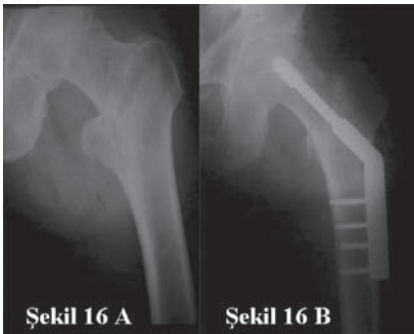
Şekil 15 C: Ameliyat sonrası 3.aydaki sol kalça femur dahil A-P ve lateral graflerinde kırığın kaynadığı görülmektedir.

parçalı kırıklar için uygundur. DHS ile intramedüller çiviler karşılaştırılmış ve stabil kırıklarda fark bulunmamış fakat instabil kırıklarda intramedüller çivi daha avantajlı bulunmuştur (Şekil 13-15).

Endoprotezler: Çok parçalı ve ileri derecede instabil kırıklarda, güçsüz yaşlı hastalarda patolojik kırıklarda, genel sağlığı rehabilitasyon güçlüğü doğuran hastalarda, internal fiksasyonun başarısız olduğu olgularda unipolar veya bipolar protezler kullanıldıktan sonra büyük trokanter, trokanter plağı ile tespit edilebilir. Unipolar ve bipolar protez sonuçları arasında fonksiyonel ve subjektif olarak fark görülmemiştir.^(38,39)

DHS (Dinamik Hip Screw) :

Bu çivi femur boyun kırıklarında anlatılmıştır. Bu implant bu kırıkların tedavisinde halen standart



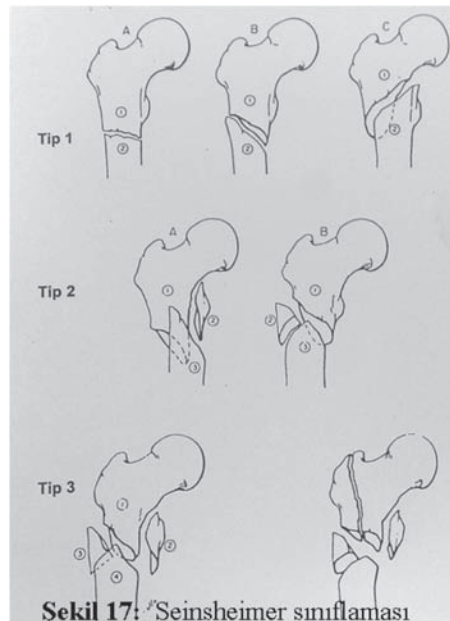
Şekil 16 A

Şekil 16 B

Şekil 16 A: 47 yaşında erkek hasta sol kalça intertrokanterik AO tip 3.1 A 1.2 kırığı mevcuttur.

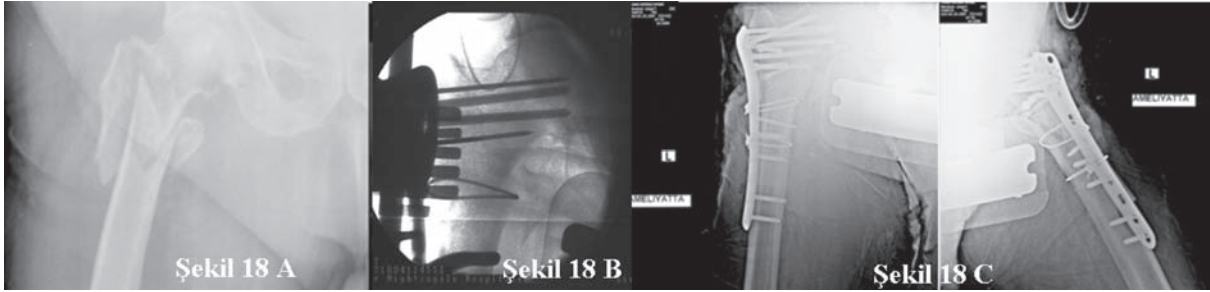
Şekil 16 B: DHS ile tespit edilmiştir.

yöntem olarak kabul edilmektedir. Femur başı merkezine yerleştirilen vida kırığın kompressif yüklerle kayarak iç içe geçmesine yardımcı olur. Üst kadranda bir yerleşim, özellikle osteoporotik hastada kemiği delerek dışarı çıkar ve başarısızlığa sebep olur. Baş vidasının uygun yerleştirilmesi için öncesinde geçirilen kılavuz tel A-P ve lateral planda kontrol edilmelidir. Lateral duvarın da kırık olduğu



Şekil 17: Seinsheimer sınıflaması 5 tiptir. Tip 1. Nondeplase kırıklar, Tip 2. Kırık çizgisine göre 3 gruba ayrılır (transvers, medial oblik, lateral oblik). Tip 3. Fragmana göre 2 gruptur (Medial kelebek parça, Lateral kelebek parça) Tip 4. Her iki kortekste parçalı kırık. Tip 5. Trokanterik bölgeye uzanım gösteren Tip 4 kırıklardır.⁴³

Şekil 17: Seinsheimer sınıflaması



Şekil 18 A: 80 yaşında bayan hasta sol femur subtrokanterik kırık, açık redüksiyon ve kilitli proksimal femur plağı ile tespit edilmiştir. **Şekil 18 B:** Ameliyat sırasındaki skopi görüntüleri görülmektedir. **Şekil 18 C:** Hastanın operasyon sonrası grafilerinde sağ distal femur plağının ters çevrilip sol kalça için kullanıldığı görülmektedir.

intertrokanterik kırıklar pantrokanterik kırık olarak adlandırılırlar ve iyatrojenik olarak çivileme sırasında da oluşabilirler. Bunlarda DHS çivisi kullanılır ise %22 postoperatif kırık deplasmanına bağlı tekrar operasyon gerekebilir. Bu nedenle lateral duvarı kırık olan pantrokanterik kırıklarda bu çivi uygun değildir (Şekil 16).^(42,43)

Açılı Plaklar: 95 veya 135° açılı AO plakları kullanılabilir. Sabit açılı diğer plaklar (Jewett, McLaughlin) ya da kilitli proksimal femur plakları kullanılabilir.

Subtrokanterik femur kırıklar:

Fielding'e göre subtrokanterik bölge, küçük trokanterin hemen üzerinden çekilen transvers çizgi ile bunun distalindeki küçük trokanterin 3 katı kadar olan bölgeyi içerir. Diğer bir tanıma göre küçük trokanter ve bunun 5 cm distalindeki bölgeyi içerir. Başka bir tanımda küçük trokanterin tepesinden femur cismindeki istmusa kadar uzanan bir bölgedir. Bu kırıklar femur kırıklarının % 7 ile % 20'sini oluştururlar.⁴² Genç yaşta yüksek enerjili travma ile ileri yaşta basit düşme ile oluşur. Nadiren penetran travma veya yüksekte düşme ile oluşabilirler. Kırık olan ekstremitede kısa ve dışa rotasyonda o taraf diz fleksiyondadır (Şekil 17-18).

Sınıflama:

Subtrokanterik kırıkların intramedüller çiviler ile tedavisinde Russel Taylor sınıflaması önemlidir. Bu sınıflama 2 tiptir. Tip 1: Priformis fossanın etkilenmediği kırıklar (1A: Kırık hattı küçük trokanterin altından femoral istmusa uzanır. 1B: Küçük trokanterin etkilendiği kırıklar) Tip 2: Priformis fossanın etkilendiği kırıklar (2A: Küçük trokanterin etkilenmediği kırıklar, 2B: Küçük trokanterin etkilendiği kırıklar) olarak sınıflandırılır.⁽⁹⁾

Redüksiyon ve İnternal Tespit: Dinamik kalça

vidaları iyi bir seçenek değildir. Proksimal femur plakları ve kamalı plaklar proksimal parçaya birden çok tespit imkanı sağlar. AO tarafından geliştirilen LISS plağı ters çevrilerek uygulanabilir. Bu sistemde başa yerleştirilen vidalar plağa kilitlenerek stabil bir rekonstrüksiyon sağlar. İntramedüller sistemler de göreceli olarak iyi bir tespit yöntemidir.

Yazışma Adresi: Z. Uğur Işıklar
İstanbul Bilim Üniversitesi,
Ortopedi ve Travmatoloji kliniği
İstanbul
zuisiklar@yahoo.com

Kaynaklar

1. Noble PC, Alexander JW, Lindahl LJ, Yew DT, Granberry WM, Tullos HS: The anatomic basis of femoral component design. Clin Orthop Relat Res. 1988 Oct;(235):148-65.
2. Browner DB, Jupiter JB, Levine AM, Trafton PG: Skeletal Trauma. Intertrochanteric femur fracture. WB Saunders Company 1996. V:2 ,1833-1926.
3. Moory D, Williams P: Grays Anatomy. Hip joint. 38thEd., Churchill-Livingstone 1995, 662-689.
4. Trueta J, Harrison MH: The normal vascular anatomy of the femoral head in adult man. J Bone Joint Surg Br. 1953 Aug;35-B(3):442-61.
5. Anderson GH, Raymakers R, Gregg PJ: The incidence of proximal femoral fractures in an English county. J Bone Joint Surg Br. 1993 May;75(3):441-4.
6. Hinton RY, Lennox DW, Ebert FR, Jacobsen SJ, Smith GS: Relative rates of fracture of the hip in the United States. Geographic, sex, and age variations. J Bone Joint Surg Am. 1995 May;77(5):695-702.
7. Lewinnek GE, Kelsey J, White AA 3rd, Kreiger NJ: The significance and a comparative analysis of the epidemiology of hip fractures. Clin Orthop Relat Res. 1980 Oct;(152):35-43.
8. Ege R. Travmatoloji. Kırıklar Eklem ve Diğer Yaralanmalar. Femur Proksimal uç kırıkları Bölüm 45 Kısım 2. p.2891-3143.
9. Canale ST(ed): Campbell's Operative Orthopaedics, 10 th ed. St Louis, Mosby, 2003. Hip Fracture. David G. Lavelle Chapter 52, p 2873-2938

10. Helfet DL, Lorich DG: Surgical Dislocation of the Hip for Fractures of the Femoral Head J Orthop Trauma, 2005; 19:334-342.
11. Pipkin G: Treatment of grade IV fracture-dislocation of the hip. J Bone Joint Surg Am. 1957 Oct;39-A(5):1027-42 passim.
12. Stockenhuber N, Schweighofer F, Seibert FJ. Diagnosis, therapy and prognosis of Pipkin fractures. Chirurg. 1994 Nov;65(11):976-81.
13. Rüedi TP, Murphy WM. Çeviri Haluk Ağuş: Kırık Tedavisinde AO kuralları. Nobel Tıp Kitapevi 2006. Sayfa 441-467
14. Sarmiento A, Laird CA: Posterior fracture-dislocation of the femoral head. Report of a case. Clin Orthop Relat Res. 1973 May;(92):143-6.
15. Epstein HC: Posterior fracture-dislocations of the hip; long-term follow-up. J Bone Joint Surg Am. 1974 Sep;56(6):1103-27.
16. Swiontkowski MF, Thorpe M, Seiler JG, Hansen ST: Operative management of displaced femoral head fractures: case-matched comparison of anterior versus posterior approaches for Pipkin I and Pipkin II fractures. J Orthop Trauma. 1992;6(4):437-42.
17. Swiontkowski MF, Tepic S, Perren SM, Moor R, Ganz R, Rahn BA: Laser Doppler flowmetry for bone blood flow measurement: correlation with microsphere estimates and evaluation of the effect of intracapsular pressure on femoral head blood flow. J Orthop Res. 1986;4(3):362-71.
18. Massie WK: Treatment of femoral neck fractures emphasizing long term follow-up observations on aseptic necrosis. Clin Orthop Relat Res. 1973 May;(92):16-62.
19. Swiontkowski MF, Tepic S, Rahn BA, Cordey J, Perren SM: The effect of fracture on femoral head blood flow. Osteonecrosis and revascularization studied in miniature swine. Acta Orthop Scand. 1993 Apr;64(2):196-202.
20. Hirata T, Konishiike T, Kawai A, Sato T, Inoue H: Dynamic magnetic resonance imaging of femoral head perfusion in femoral neck fracture. Clin Orthop Relat Res. 2001 Dec;(393):294-301.
21. Kenzora JE, McCarthy RE, Lowell JD, Sledge CB: Hip fracture mortality. Relation to age, treatment, preoperative illness, time of surgery, and complications. Clin Orthop Relat Res. 1984 Jun;(186):45-56.
22. Eiskjaer S, Ostgård SE: Risk factors influencing mortality after bipolar hemiarthroplasty in the treatment of fracture of the femoral neck. Clin Orthop Relat Res. 1991 Sep;(270):295-300.
23. Garden RS: Reduction and fixation of subcapital fractures of the femur. Orthop Clin North Am. 1974 Oct;5(4):683-712. Review.
24. Leadbetter GW: A treatment for fracture of the neck of the femur. Reprinted from J Bone Joint Surg 20:108-113, 1938. Clin Orthop Relat Res. 2002 Jun;(399):4-8.
25. DeLee JC: Fractures and Dislocations of the hip. In Rockwood CA Jr, eds: Fractures in Adults, ed 2, JB Lippincott. Philadelphia 1984
26. Baumgaertner MR, Higgins TF, Buchholz RW, Heckman JD: Femoral neck fractures. Rockwood and Green's fractures in adults. Lippincott Williams and Wilkins, Philadelphia 2001 pp. 1579-1634.
27. Baumgaertner MR, Curtin SL, Lindskog DM, Keggi JM. The value of the tip-apex distance in predicting failure of fixation of peritrochanteric fractures of the hip. J Bone Joint Surg Am. 1995 Jul;77(7):1058-64.
28. Swiontkowski MF: Intracapsular fractures of the hip. J Bone Joint Surg Am. 1994 Jan;76(1):129-38. Review.
29. Bray TJ, Smith-Hoefer E, Hooper A, Timmerman L: The displaced femoral neck fracture. Internal fixation versus bipolar endoprosthesis. Results of a prospective, randomized comparison. Clin Orthop Relat Res. 1988 May;(230):127-40.
30. Bhendari M, Devereaux PI, Swiontkowski MF, Tornetta P, Obrensky W, Koval KJ, Nork S, Schemitsch EH, Guyat GH: Internal Fixation Compared With Arthroplasty for Displaced Fractures of the femoral Neck. A Meta-Analysis. J Bone Joint Surg Am. 2003 Sep;85-A(9):1673-81
31. Aharonoff GB, Dennis MG, Elshinawy A, Zuckerman JD, Koval KJ: Circumstances of falls causing hip fractures in the elderly. Clin Orthop Relat Res. 1998 Mar;(348):10-4.
32. Kyle RF, Cabanela ME, Russell TA, Swiontkowski MF, Winquist RA, Zuckerman JD, Schmidt AH, Koval KJ: Fractures of the proximal part of the femur. Instr Course Lect. 1995;44:227-53. Review.
33. Parker MJ, Pryor GA: The timing of surgery for proximal femoral fractures. J Bone Joint Surg Br. 1992 Mar;74(2):203-5
34. Evans EM: The treatment of trochanteric fractures of the femur. J Bone Joint Surg Br 31 B (1949), pp. 190-203. 3.
35. Jensen JS: Classification of trochanteric fractures. Acta Orthop Scand 1980;51:803-810
36. Müller ME, Allgöwer M, Schneider R, Willenegger H: Manuel of internal fixation: techniques recommended by the AO-ASIF group, ed 3, Berlin 1991, Springer-Verlag)
37. Boyd HB, Griffin LL: Classification and treatment of trochanteric fractures. Arch Surg. 1949 Jun;58(6):853-66.
38. Raia FJ, Chapman CB, Herrera MF, Schweppe MW, Michelsen CB, Rosenwasser MP: Unipolar or bipolar hemiarthroplasty for femoral neck fractures in the elderly? Clin Orthop Relat Res. 2003 Sep;(414):259-6.
39. Ong BC, Maurer SG, Aharonoff GB, Zuckerman JD, Koval KJ: Unipolar Versus Bipolar Hemiarthroplasty: Functional Outcome After Femoral Neck Fracture at a Minimum of Thirty-six Months of Follow-up. J Orthop Trauma. 2002 May;16(5): 317-322
40. Palm H, Jacobsen S, Sonne-Holm S, Gebuhr P: Hip Fracture Study Group. Integrity of the lateral femoral wall in intertrochanteric hip fractures: an important predictor of a reoperation. J Bone Joint Surg Am. 2007 Mar;89(3): 470-5.
41. Gotfried Y: The lateral trochanteric wall: a key element in the reconstruction of unstable peritrochanteric hip fractures. Clin Orthop Relat Res. 2004 Aug;(425): 82-6.
42. Bergman GD, Winquist RA, Mayo KA, Hansen ST: Subtrochanteric Fractures of the Femur. J Bone Joint Surg. 1987.69-A(7),1032-1040,
43. Seinsheimer F: Subtrochanteric fractures of the femur. J Bone Joint Surg Am. 1978 Apr;60(3):300-6.